

99年第一次專門職業及技術人員高等暨普通考試醫事人員、
中醫師、營養師、心理師、語言治療師考試暨醫師考試分試考試、
99年第一次專門職業及技術人員高等考試社會工作師考試試題

代號：3102
頁次：12-1

等 別：高等考試

類 科：醫師(二)

科 目：醫學(五) (包括外科、骨科、泌尿科等科目及其相關臨床實例
與醫學倫理)

考試時間：2 小時

座號：_____

※注意：(一)本試題為單一選擇題，請選出一個正確或最適當的答案，複選作答者，該題不予計分。
(二)本科目共80題，每題1.25分，須用2B鉛筆在試卡上依題號清楚劃記，於本試題上作答者，不予計分。
(三)本試題禁止使用電子計算器。

- 1 郭先生因為罹患大腸癌，而需接受大腸切除手術。為避免併發手術部位感染 (surgical site infection)，下列何者為靜脈注射抗生素使用之適當時機？
(A)不需給予抗生素 (B)術前三十分鐘至術後三天
(C)術前三十分鐘至術後五天 (D)術前三十分鐘
- 2 有一 50 歲病患在手術中使用 15mg 之 diazepam (valium)，經四小時手術後轉送至恢復室，但病患於恢復室休息兩小時後仍未甦醒，因此靜脈注射 1.0 mg 之 flumazenil，病患立刻甦醒並要求拔除氣管內管，而拔除氣管內管後病患之心跳、血壓、呼吸正常，請問下列何項不是恢復室醫師接下來的處理項目？
(A)觀察半小時後可送回病房
(B)持續靜脈給予 flumazenil
(C)必須準備放置氣管內管工具，並持續監視病患之呼吸及血氧濃度
(D)向病患解釋清楚後，可考慮留置於恢復室，觀察一晚
- 3 一位 60 歲男性因肺癌作左側肺切除術 (left pneumonectomy)，那麼肺泡總順應性 (total alveolar compliance)，肺血管阻力 (pulmonary vascular resistance)，氣道傳導度 (airway conductance) 等生理指標與過去未做肺切除術前相比，最可能的變化為何？
(A)肺泡總順應性降低，肺血管阻力升高，氣道傳導度降低
(B)肺泡總順應性升高，肺血管阻力升高，氣道傳導度降低
(C)肺泡總順應性升高，肺血管阻力降低，氣道傳導度升高
(D)肺泡總順應性降低，肺血管阻力降低，氣道傳導度升高
- 4 術後發生肺部栓塞的危險因素，不包括下列何項？
(A)漫長的手術過程 (B)病人術後長久不動 (C)肥胖病人 (D)長期未進食
- 5 大腸內容物中最常見的細菌為：
(A) *Escherichia coli* (B) *Bacteroides* (C) *Enterococcus* (D) *Pseudomonas species*

- 6 下列有關飲食纖維 (dietary fiber) 之敘述，何者為非？
(A) 水溶性之纖維 (例如 fruit pectins) 是用來治療便秘的
(B) 水溶性之纖維很容易被腸內菌發酵而產生短鏈脂肪酸 (short-chain fatty acid)
(C) 水溶性之纖維可造成糞便體積加大 (bulky stool) 之效果
(D) 腸內菌只能部分發酵葉菜類食物中之植物纖維 (cellulose)
- 7 兒童的腹股溝疝氣 (inguinal hernia) 理想手術年齡為：
(A) 六個月內 (B) 六個月至一歲之間 (C) 一歲以後 (D) 任何年齡
- 8 兒童肝腫瘤如沒有遠處轉移，手術中腫瘤破裂，但可完全切除，其分期為第幾期？
(A) I (B) II (C) III (D) IV
- 9 ^{131}I 治療甲狀腺機能亢進後，長期追蹤結果大多會發生：
(A) 甲狀腺機能低下 (B) 仍有甲狀腺機能亢進 (C) 甲狀腺淋巴瘤 (D) 甲狀腺癌
- 10 施行腋下淋巴結廓清手術時，傷到那條神經，會造成上臂內側麻木或疼痛？
(A) 長胸神經 (long thoracic nerve) (B) 胸背神經 (thoracodorsal nerve)
(C) 肋間臂神經 (intercostal brachial nerve) (D) 胸肌神經 (pectoral nerve)
- 11 下列何者不是胰臟癌常見的臨床症狀？
(A) 體重減輕 (weight loss) (B) 黃疸 (jaundice)
(C) 腹痛 (pain) (D) 腹瀉 (diarrhea)
- 12 下列有關皮膚腸道瘻管的敘述，何者為非？
(A) 絕大多數低滲量皮膚腸道瘻管有機會自行關閉
(B) 當瘻管存在持續大於六個月以上，尚未自行關閉，則採開刀治療
(C) 應儘早進行腹部超音波或電腦斷層攝影，確定有無腹液積留或膿瘍形成，並予以適當引流
(D) 應早點經由瘻管注射水溶性對比劑，以確定瘻管位置、瘻管長度、遠端腸道有無阻塞，並提供手術處理與否的依據
- 13 最常見的食道良性腫瘤為：
(A) leiomyoma (B) gastrointestinal stromal tumor
(C) adenoma (D) cyst
- 14 氣管為一管狀器官，下列關於其敘述何者為錯？
(A) 氣管為可移動的器官，在進行手術時常須將頸部伸展 (hyperextension)
(B) 喉返神經位於氣管和食道間的凹槽 (tracheoesophageal groove)
(C) 無名動脈 (innominate artery) 位於左支氣管後方
(D) 氣管於 Louis angle 的高度分為左右支氣管
- 15 下列何種類型的心室中隔缺損，較易造成主動脈瓣脫垂，最後引起主動脈瓣閉鎖不全？
(A) 膜周肉柱型 (perimembranous trabecular type) (B) 肌肉內流道型 (muscular inlet type)
(C) 動脈下型 (subarterial type) (D) 歪位型 (malalignment type)

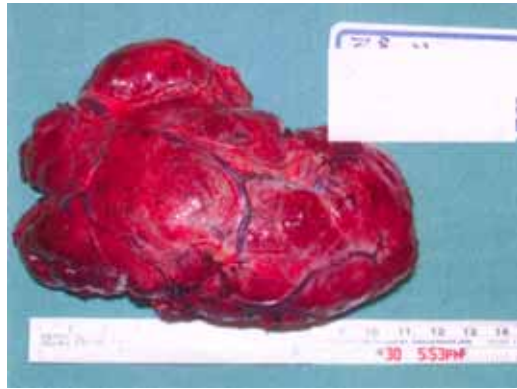- 16 心上型的肺靜脈回流完全異常 (supracardiac total anomalous pulmonary venous return) 在流回右心房前，最可能發生阻塞的部位在下列何處？
(A) 垂直靜脈 (vertical vein) (B) 左無名靜脈 (left innominate vein)
(C) 右無名靜脈 (right innominate vein) (D) 上腔靜脈 (superior vena cava)
- 17 有關手部末端指節骨折，假如沒有位移 (displace)，可以使用夾板 (splint) 固定，最適當之固定時間為幾個星期？
(A) 1-2 星期 (B) 3-4 星期 (C) 7-8 星期 (D) 9-10 星期
- 18 扳機指 (trigger finger) 是屈肌腱的壓迫性腱鞘炎，是影響那一個腱鞘滑車 (pulley)？
(A) A1 (B) A2 (C) A3 (D) A4
- 19 三叉神經痛之顯微血管減壓術 (microvascular decompression, MVD) 主要是要減壓下列何種血管？
(A) 上小腦動脈 (superior cerebellar artery)
(B) 後下小腦動脈 (posterior inferior cerebellar artery)
(C) 前下小腦動脈 (anterior inferior cerebellar artery)
(D) 基底動脈 (basilar artery)
- 20 腦動靜脈血管異常 (arteriovenous malformation) 的臨床表現，下列何者較少？
(A) 顱內出血 (intracranial hemorrhage) (B) 癲癇 (seizure)
(C) 頭痛 (headache) (D) 步態不穩 (unstable gait)
- 21 有關腦壓監測器 (ICP monitor) 之安置，置於下列那一部分最為準確且效益最大？
(A) 硬腦膜上部 (B) 硬腦膜下部 (C) 腦內組織區 (D) 腦室內
- 22 35 歲李小姐因為甲狀腺 3.5 公分單一結節接受檢查，包括血清甲狀腺功能檢查、頸部超音波、Tc-99m 甲狀腺掃描、細針抽吸 (fine needle aspiration, FNA) 細胞學檢查，則下列何描述正確？
(A) Tc-99m 甲狀腺掃描，若結節的吸收增加代表惡性機率高
(B) 頸部超音波只能區別 cystic 或 solid，無法鑑別良性或惡性
(C) FNA 細胞學檢查可以看出分化良好的濾泡型甲狀腺癌
(D) FNA 的結果如果是 follicular neoplasm，最好建議病患接受手術
- 23 承上題，此腫瘤如果是濾泡型甲狀腺癌，則下列何項描述有誤？
(A) 有明顯包膜 (capsule) 及血管 (vessels) 侵犯
(B) 按照 AGES score (age, grade, extension, size)，應屬於 low risk (低於 4)
(C) 接受甲狀腺全切除後，可用甲狀腺蛋白 (thyroglobulin) 來追蹤
(D) 若接受甲狀腺次全切除，可用 ^{131}I 來追蹤
- 24 有一新生兒出生後有嘔吐，嘔吐液為黃色。腹部 X 光顯示 “double-bubble sign”，遠端腸道無腸氣。則下一步處置為何？
(A) 腹部超音波檢查是否有幽門肥厚情形 (B) 上消化道攝影，以確定阻塞位置及程度
(C) 下消化道攝影，看是否有 microcolon (D) 安排開腹手術
- 25 承上題，下列何種症候群較可能同時發生在該病嬰？
(A) Down syndrome (B) Peutz-Jeghers syndrome
(C) Mikulicz's syndrome (D) Zollinger-Ellison syndrome

- 26 一位 60 歲男性，接受冠狀動脈繞道手術。術後第二天，血行動力正常，胸部X光正常，肺臟呼吸音清楚無濕囉聲，動脈血氣體分析正常，病人意識清楚，呼吸器當時的設定是SIMV mode，呼吸器通氣次數每分鐘 4 次，病人自呼 8 次，PEEP: 4 cm-H₂O，敏感度 2 cm-H₂O，呼吸器壓力支持 10 cm-H₂O。準備讓病人脫離呼吸器，接上T型管讓病人自己呼吸，呼吸次數很快上升到每分鐘 30 次，病人自己覺得會喘，接回呼吸器並用原來呼吸器的設定，病人很快恢復，但再嘗試接回T型管，病人呼吸又變得淺快，且病人覺得不舒服。請問病人最可能的診斷為何？
- (A)體液過多 (fluid overload) (B)急性心衰竭 (acute heart failure)
(C)成人呼吸窘迫症 (ARDS) (D)膈神經受傷 (phrenic nerve palsy)
- 27 一位 26 歲的女性，主訴就診前兩小時喝鹽酸企圖自殺，至急診時生命現象穩定、意識清楚，唯抱怨喉嚨疼痛，下列處理方式何者為非？
- (A)備妥靜脈注射管線 (set IV line) 補充其水分、電解質
(B)抽動脈血檢查其血中酸鹼度
(C)插鼻管
(D)催吐以避免腸胃道繼續受到化學灼傷
- 28 一個病人因車禍，血流滿面送至急診室，如果你是值班醫師，你要優先處理：
- (A) ABC (airway, breathing, circulation) (B)止血
(C)傷口縫合 (D)檢查有否其他傷害
- 29 承上題，其次應處理：
- (A) ABC (airway, breathing, circulation) (B)清創
(C)傷口縫合 (D)檢查有否其他傷害
- 30 一個 75 歲的男性病患因腹部主動脈瘤接受手術治療，植入 Gortex graft。病人在過去並無腸胃方面的症狀，術後 40 小時，病人在加護病房中，突然出現多次大量的褐色腹瀉，病人仍依靠氣管內管 (endotracheal tube) 及人工呼吸器呼吸，意識不甚清醒且無法說話，身體檢查並無腹部壓痛，或反彈性壓痛，體溫 37°C，白血球數為 10,000/ μ L。此時最可能的診斷是什麼？
- (A) antibiotic-associated colitis (B) aorto-colic fistula
(C) ischemic colitis (D) ulcerative colitis
- 31 醫師在面對醫療糾紛時，下列何種做法最不適宜？
- (A)蒐集相關文獻與判例以便因應 (B)不要獨自私下和解
(C)尋求醫師公會或醫學會的協助 (D)立即召開記者會反駁病人控訴
- 32 一位 70 歲男性病患，因十二指腸大量出血接受手術。術後第三天病人的血清鈉離子濃度為 126 mEq/L，鉀離子濃度為 4.7 mEq/L，氯離子濃度為 85 mEq/L，病人的數據反映出病況為：
- (A)鬱血性心臟衰竭 (B)鼻胃管大量引流
(C)抗利尿荷爾蒙分泌不適當 (SIADH) (D)尿中鈉離子流失
- 33 承上題，對於本病人的情況，應如何處置？
- (A)給予含鈉離子的大量輸液 (B)給予強心劑
(C)降低或限制輸液的給予 (D)限制鈉離子給予

- 34 一位 65 歲男性，因吞嚥困難及體重減輕住院檢查，病患體重 40 公斤，血清蛋白（serum albumin）值為 2.5 g/dL，內視鏡檢查發現食道下段有腫瘤造成阻塞，切片病理報告為食道之鱗狀上皮細胞癌，胸部電腦斷層檢查結果並無明顯之縱膈腔或肝臟轉移，骨頭掃描結果並無明顯遠處轉移。胸腔外科醫師評估可以手術切除，你認為以下那種處置比較適當？
- (A)馬上安排手術切除食道並重建以免癌症擴散
(B)一般葡萄糖輸液補充 7 天後手術
(C)全靜脈營養（total parenteral nutrition）補充 1 天，立即手術
(D)全靜脈營養補充 7 天後手術
- 35 有一剛滿月的男嬰，因自出生後經常腹脹被送到醫院就診。病人偶有嘔吐情形，但大部分時間仍能正常進食。平均三天排便一次，有時會腹瀉及解糊便。身體檢查有明顯的腹脹。敲診（percussion）呈現鼓音（tympanic）。下列何者你覺得對診斷最沒有幫忙？
- (A)指診檢查肛門的鬆緊 (B)問胎便排出時間 (C)安排下消化道攝影 (D)大便細菌培養
- 36 45 歲王小姐，因三個月來有吞嚥困難的症狀，經食道攝影檢查發現食道上 1/3 有狹窄的現象，接下來實施下列何種檢查最正確？
- (A)食道運動功能測定 (B)胸部電腦斷層 (C)正子攝影 (D)上消化道內視鏡
- 37 承上題，經系列檢查後，食道並沒有惡性腫瘤，下列何者是最正確診斷？
- (A) scleroderma (B) Schatzki's ring
(C) Plummer-Vinson syndrome (D) reflux related esophagitis
- 38 林先生是一位 60 歲的農夫，因左足慢性潰瘍於 12 小時前接受植皮手術，術後經恢復室送返病房接受照顧，左側下肢以短腿石膏固定（short leg splint）。林先生抱怨左足疼痛、行走不便，要求移除石膏，下列處置何者最適當？
- (A)拆除所有石膏及包紮，直接檢視植皮與傷口，不需再使用石膏固定
(B)小心拆開石膏包紮，檢視骨隆起處有否壓迫痕跡，增加棉墊間隔後，再以適度的鬆緊包回原石膏
(C)給予配西汀（pethidine, meperidine, demerol）50 mg，肌肉注射，勸告林先生不可移除石膏
(D)照會麻醉科安裝病患自控式止痛裝置（patient-controlled analgesia, PCA），勸告林先生不可移除石膏
- 39 蘇先生 40 歲，為電腦程式設計師，兩年多來雙手操作日益笨拙，大拇指、食指、中指、及無名指的一半感覺麻木，右手魚際肌群（thenar muscles）有萎縮的現象，上臂及前臂無異狀。您在為蘇先生進行身體檢查時，最可能發現下列何者？
- (A)法侖氏測驗（Phalen's test）陰性反應
(B)中指靜態二點鑑別（two points discrimination）小於 3 mm
(C)扣診手腕腹側，蘇先生表示有如被電到的酸麻感（Tinel's sign 陽性反應）
(D)屈拇指長肌（flexor pollicis longus）麻痺
- 40 一位 58 歲男性，每日抽一包菸長達二十年，入院前兩週開始有咳嗽及痰中發現有血絲的情況。經門診胸部 X 光檢查發現右上肺葉有一直徑 3.5 公分腫瘤。入院後安排經胸部電腦斷層切片檢查，證實為右上肺腺癌。胸部電腦斷層檢查發現氣管旁及氣管歧部下淋巴結腫大，懷疑淋巴結轉移。請問下列何者為最適當處理方式？
- (A)實施開胸手術做右上肺葉切除及淋巴結廓清手術治療
(B)經胸腔鏡切除右上肺葉及淋巴結廓清手術治療
(C)直接放射及化學治療
(D)氣管歧部下淋巴結切片證實為轉移惡性腫瘤後，先施予術前化學及放射治療

- 41 一位 32 歲經期規則婦女，未曾生育，右側乳房有一腫塊約兩個月，至門診就診。乳房檢查外觀對稱，皮膚無凹陷。觸診發現右側乳房 10 點鐘方向有一腫瘤，外緣不規則，但是可以移動，約 2 公分大小。超音波檢查顯示低回音病灶（hypoechoic lesion），檢查結果報告為 BI-RADS Category: 4。試問下列何者為對病患最適宜的建議？
- (A) 高度懷疑為惡性腫瘤可直接安排乳房切除手術（mastectomy）
(B) 可安排門診 6 個月後再追蹤
(C) 可追蹤 3 個月再安排乳房 X 光攝影影像學檢查（mammography）
(D) 安排門診粗針穿刺檢查（core needle biopsy）
- 42 下列何者不需給予手術前預防性抗生素？
- (A) 李先生因左側腹股溝疝氣，接受左側腹股溝疝氣修補術
(B) 劉先生因為第二期胃癌，接受根治性次全胃切除術
(C) 王太太因絞扼性小腸阻塞，接受部分小腸切除手術
(D) 章先生因大腸息肉症，接受腹腔鏡大腸切除手術
- 43 一位 42 歲女性患者，最近兩個月來出現有左邊乳頭分泌物，身體檢查無明顯硬塊，但輕壓左乳頭會於十點鐘位置出現褐色分泌物。下列何者為最可能的診斷？
- (A) 纖維囊腫（fibrocystic disease） (B) 乳管原位癌（ductal carcinoma in situ）
(C) 乳管擴張（ductoectasia） (D) 乳突瘤（papilloma）
- 44 承上題，下列何者不是必要的檢查？
- (A) 乳房超音波（ultrasonography） (B) 乳房攝影（mammography）
(C) 乳管攝影術（galactography） (D) 血清泌乳激素（prolactin）濃度測定
- 45 一位 30 歲男性因為車禍造成左側臉部腫脹，左上唇麻木，病人表示並沒有複視或視力模糊現象，請問下列那一個檢查是最適當的第一線檢查？
- (A) facial bone CT scan (B) panoramic X-ray (C) Water's view (D) zygomatic arch view
- 46 一位 46 歲女性住進神經外科病房準備接受手術，診斷是左側直徑 5 公分大的小腦橋腦角腫瘤（cerebellopontine angle tumor），病患主訴最近 3 個月來在洗臉時左臉對溫水感覺遲鈍，喝水容易噎到而且走路會歪向左邊；根據以上描述，下列何項神經功能受影響最少？
- (A) 顏面神經（facial nerve） (B) 三叉神經（trigeminal nerve）
(C) 舌咽神經（glossopharyngeal nerve） (D) 小腦（cerebellum）
- 47 一位 22 歲年輕人未戴安全帽騎摩托車發生車禍，在現場意識喪失約 3 分鐘，送到急診室時意識清楚，昏迷指數 15 分，右側顳部有疼痛腫脹情形，先給予照 X 光，但在檢查完病人後，意識昏迷，且右側瞳孔逐漸放大，X 光可見右側顳骨線性骨折，請問最有可能的情況為：
- (A) 右側硬腦膜上出血 (B) 左側硬腦膜下出血 (C) 腦幹出血 (D) 皮質下出血
- 48 承上題，上述出血大多是由那一條血管受傷所引起的？
- (A) 橋靜脈（bridge vein） (B) 中腦膜動脈（middle meningeal artery）
(C) 內頸動脈 (D) 外頸動脈

- 49 一位 33 歲木工，工作十分忙碌；已有三年慢性上腹部疼痛且服用制酸劑治療。送到急診前 1 小時，在工地突然腹部劇烈疼痛無法工作。身體檢查發現生命跡象穩定；血壓：130/80 mmHg；心跳：80/分；無發燒；腹部觸診呈木板樣僵硬（board-like rigidity）；輕壓會使腹痛加劇。根據上述，下列何項診斷最有可能？
- (A)急性消化性胃腸潰瘍穿孔（perforated peptic ulcer）
(B)急性胰臟炎（acute pancreatitis）
(C)急性膽囊炎（acute cholecystitis）
(D)急性胃腸炎（acute gastroenteritis）
- 50 一位 42 歲女性，主訴兩年來手抖，易出汗，心悸，最近半年凸眼症狀逐漸明顯，使用藥物控制不佳。手術後檢體如圖所示，請問最可能的診斷為何？



- (A)毒性甲狀腺結節（toxic nodular goiter） (B)格雷氏甲狀腺腫（Graves' thyrotoxicosis）
(C)甲狀腺乳突癌（thyroid papillary carcinoma） (D)橋本氏甲狀腺炎（Hashimoto thyroiditis）
- 51 一位 45 歲女性，就醫主訴右上腹部持續嚴重疼痛，擴及到右肩胛部位，根據病人描述，該疼痛為首次發作，在用餐後 15 分鐘發生，伴隨嘔吐，但嘔吐後症狀並未改善。身體檢查發現病人無黃疸，吸氣時，觸壓病人右上腹時壓痛感明顯。抽血檢查白血球（WBC） $11500/\text{mm}^3$ ，其中 Seg 比例 82%。請問造成疼痛最可能的原因為：
- (A)肝內膽管結石（intrahepatic duct stone） (B)胰管結石（pancreatic duct stone）
(C)總膽管結石（common bile duct stone） (D)膽囊管結石（cystic duct stone）
- 52 手術後的急性低鈉血症，不包括下列何症狀？
- (A)精神亢奮 (B)倦怠 (C)反應遲緩 (D)抽筋
- 53 有關僵直性脊椎炎（ankylosing spondylitis）的敘述，下列何者為非？
- (A)好發於 20-30 歲左右的年輕人，男性多於女性，通常以背痛為初始症狀
(B) X 光片可見雙側薦腸關節模糊（sacroiliac joint blurring），嚴重的病患可見脊椎椎體間黏合，即所謂“bamboo spine”
(C) 80%-98% 僵直性脊椎炎的病患，其血中 HLA-B27 是陽性，而一般正常人只有少數是陽性
(D)僵直性脊椎炎主要影響脊椎，很少侵犯其他關節，若侵犯其他關節時，以膝關節最常見

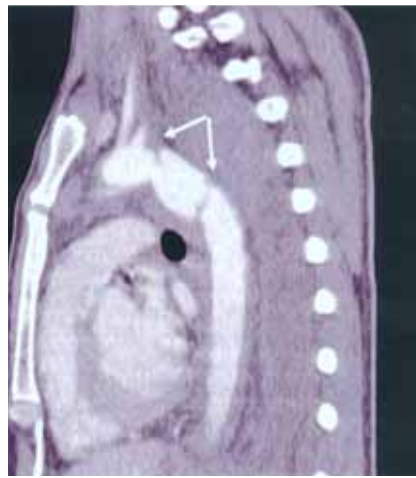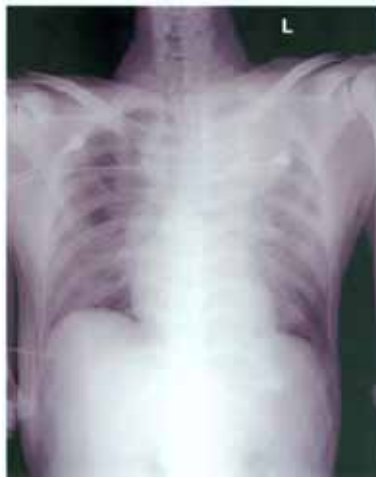- 54 一位 30 歲的男性，三天前彎腰搬東西時，突然發生左側坐骨神經痛，疼痛由大腿後面延伸至小腿後面、腳底及小趾頭。病人可以用腳跟走路，但無法用腳尖走路，膝反射兩側均正常，踝反射右邊正常但左邊敲不出反應。則那一條神經根（nerve root）最可能受到壓迫？
(A) L3 (B) L4 (C) L5 (D) S1
- 55 一位 22 歲的女士，因騎機車發生車禍造成股骨遠端髌上骨折及髌間移位性骨折，沒有神經血管損傷且是封閉性骨折，應建議用那種方法治療？
(A)骨髓內釘固定
(B)鋼針外固定術後石膏固定
(C)骨骼牽引四星期，爾後行關節活動支架，早期作關節活動
(D)鋼板固定
- 56 一位籃球選手，描述一小時前籃球比賽，著地時右膝不慎受傷，他很清楚的感覺到右膝關節內發生“pop”聲音，身體檢查右膝腫脹，Lachman test 前拉不穩 5mm，最可能是那一條韌帶受傷？
(A)膝內側副韌帶 (B)膝外側副韌帶
(C)膝關節前十字韌帶 (D)膝關節後十字韌帶
- 57 一位 35 歲男性病患發生肩部脫位，在接受檢查時，發現他無法外展肩部，且在肩部外側有一小塊區域的皮膚感覺消失，最可能發生何種傷害？
(A)正中神經 (B)橈神經 (C)腋神經 (D)尺神經
- 58 一位 46 歲病患駕車在高速公路發生追撞車禍，病人綁安全帶坐在駕駛座，在急診室發現十二指腸破裂緊急接受手術，隔日在病房病人抱怨頸部酸痛且合併手腳麻木現象，頸椎 X 光攝影並沒有發現骨折，身體檢查與安排 MRI 攝影懷疑病人有「中心脊髓症候群」（central cord syndrome），請問下列那個敘述對於「中心脊髓症候群」最適當？
(A)病人肌肉無力的神經症狀，上肢比下肢更為明顯
(B)由於合併有脊髓損傷的徵候，因此必須儘快進行減壓手術
(C)「中心脊髓症候群」的預後比起其他的脊髓損傷而言，是最不好的
(D)由於並沒有發現骨折，所以不必讓病人戴頸圈保護頸椎
- 59 下列有關隱睪症（cryptorchidism）的敘述，何者錯誤？
(A)罹患隱睪症小孩，日後產生睪丸癌的機率較正常人高
(B)常伴隨有腹股溝疝氣
(C)睪丸固定術最好在五歲前執行
(D)身體檢查摸不到睪丸時，腹腔鏡是一個很準確的診斷工具
- 60 Klinefelter 氏症候群的男性不孕病人，血中荷爾蒙 FSH（follicle stimulating hormone）與正常值相較，應會：
(A)超過正常值 (B)低於正常值 (C)在正常範圍內 (D)視睪丸大小而定
- 61 關於腎臟移植後之感染，下列敘述何者正確？
(A)是最常見造成移植病患死亡之原因
(B)預防性抗生素不可使用，因為即使用了，傷口感染率也不會減少（約 5%）
(C)移植後半年左右較常見之感染，其致病原多為濾過性病毒或細胞內微生物
(D)因常發生慢性感染，因此長期刺激會造成各器官之癌症發生率增加

- 62 對於膀胱過動症的藥物治療，口服抗膽鹼藥物（anticholinergic agent）是常用的治療選擇，然而，下列何種情形是此種藥物治療的禁忌症？
(A) 患者有心跳過快型的心律不整 (B) 患者有閉角型青光眼（closed-angle glaucoma）
(C) 慢性腎功能不良患者 (D) 慢性阻塞性肺病變（COPD）患者
- 63 膀胱癌經初步內視鏡切除後，第幾個月的疾病狀態為後續復發及進展之重要預測指標？
(A) 3 個月 (B) 6 個月 (C) 9 個月 (D) 12 個月
- 64 腎臟腫瘤，在電腦斷層檢查中發現其中有 Hounsfield unit 負 20 至負 80（-20 to -80）密度的成分，其最可能的診斷為：
(A) angiomyolipoma (B) oncocytoma (C) renal cell carcinoma (D) leiomyosarcoma
- 65 一位 55 歲女性兩天前開始左側腰痛，今天全身寒戰（chills）並發燒到 39°C 來急診就診，左側腰部有明顯敲擊痛。醫生為其安排靜脈尿路造影（intravenous pyelography, IVP），結果發現在其左側腎盂有積水，顯影劑的排泄時間慢於對側腎臟。其血液白血球為 21,500/mm³，N/L=92%/6%。請問以下何者為較佳之處置？
(A) 應安排超音波檢查以確定積水嚴重的程度
(B) 應安排電腦斷層掃描，以鑑別其為結石或是腫瘤
(C) 應安排經皮腎盂穿刺造瘻（percutaneous nephrostomy）以引流腎盂積液
(D) 應安排緊急輸尿管鏡手術
- 66 一位 25 歲的半導體工廠員工，右手臂不小心被 49% 的氫氟酸（hydrofluoric acid, HF）潑到約 5% 體表面，20 分鐘後到急診室，此時皮膚微紅，起一個直徑兩公分之水泡，無其他全身性症狀。下列敘述何者錯誤？
(A) 病患主要風險在於氟所產生的毒性 (B) 不要將水泡弄破，以免發生感染
(C) 可能會產生嚴重的低血鎂而致命 (D) 可能會產生嚴重的低血鈣而致命
- 67 一位 30 歲男性，傍晚在南投山區，右腳背疑似被毒蛇咬傷，有兩個明顯牙痕，半小時後到急診時右腳已紅腫至右大腿，下列處置何者錯誤？
(A) 應儘速注射抗蛇毒血清
(B) 如紅腫擴散快速，需考慮增加抗毒血清注射量或使用別種抗毒血清
(C) 在現場，目前不建議緊綁止血帶，也不建議將傷口切開
(D) 注射抗蛇毒血清，建議一半局部注射在傷口處，另一半經由靜脈注射
- 68 關於老年人外傷，下列敘述何者錯誤？
(A) 大於 65 歲的老年人，最常見的外傷原因是跌倒
(B) 老年人外傷的預後與個人原本的身體狀態有非常大的相關
(C) 老年人的胸部外傷可導致嚴重的合併症，如肺部擴張不全、肺炎等
(D) 老年人外傷疼痛時，不應給予止痛藥以免造成呼吸抑制
- 69 15 歲的阿國騎機車與公車擦撞，導致上、下肢骨折而被送到急診。阿國的父母在幾小時前搭機去英國旅遊，目前無法聯絡上。在家裡的唯一長輩是失智多年須由外籍傭人照顧的阿公。雖然阿國意識清楚，但情況很不穩定，故醫師決定需立即為阿國進行緊急手術。下列何者是醫師在手術前最適當的處置？
(A) 請外籍傭人到醫院來，向她說明阿國的情況，並請她作見證人後再動手術
(B) 請阿公到醫院來，向他說明阿國的情況，並請他簽字同意後再動手術
(C) 不論病況，均需等聯絡上父母後，向他們說明並得到口頭同意後，才動手術
(D) 向阿國說明，由其簽手術同意書，即可進行緊急手術

70 一位唐氏症 (mongolism) 新生兒，在 3 天大的時候因為腹脹嘔吐，無法進食，被診斷為先天腸阻塞，需要進行手術以維持生命。然而，爸爸堅決拒絕手術，媽媽卻要開刀治療。作為外科醫師，除了盡力溝通外，您的最佳處置為何？

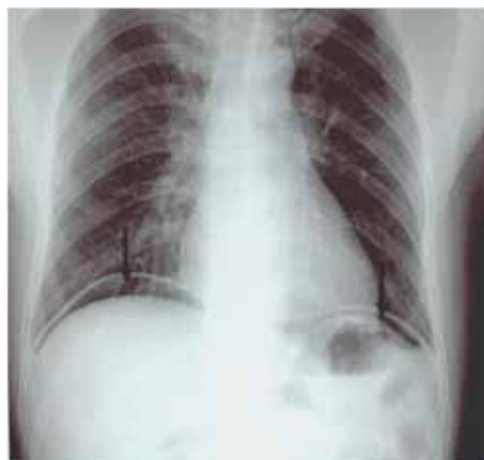- (A) 父親同意權超越母親的權力，故依照父親的決定
- (B) 以其一等親多數決為定案
- (C) 由母親簽署同意書以進行手術
- (D) 通報兒福相關機構

71 一位 20 歲男性，摩托車車禍後主訴劇烈胸痛、心悸，急診胸部 X 光片和 CT 如圖示，最正確的診斷應為：



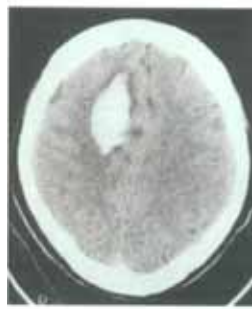
- (A) 縱膈腔腫瘤 (mediastinal tumor)
- (B) 氣縱膈腔 (pneumomediastinum)
- (C) 主動脈橫斷離 (aortic transection)
- (D) 肋膜積液 (pleural effusion)

72 張三近來在半夜常常因餓痛睡不著，起來吃碗飯就好些了。一日突然腹部劇痛，直冒冷汗，被家人送到急診室。醫師診察後為他照一張胸部 X 光，發現腹腔不正常，如圖示。請問張三最有可能罹患何症？

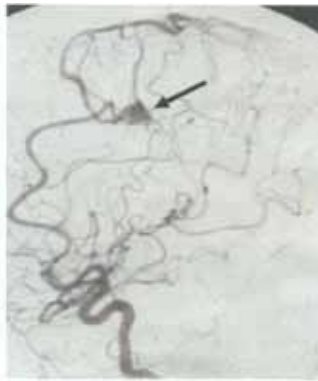


- (A) 腸胃穿孔 (GI perforation)
- (B) 胃出口堵塞 (gastric outlet obstruction)
- (C) 急性胰臟炎 (acute pancreatitis)
- (D) 急性膽囊炎 (acute cholecystitis)

- 73 一位 32 歲女性，突然左側無力，CT 顯示 A 圖，再加做血管攝影如 B 圖，則最可能的診斷是：

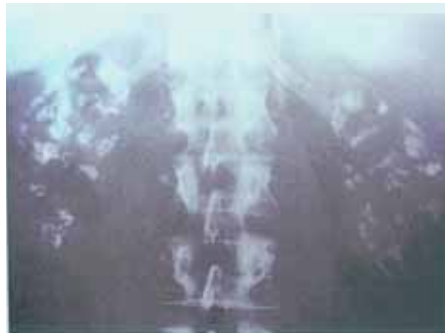

A 圖

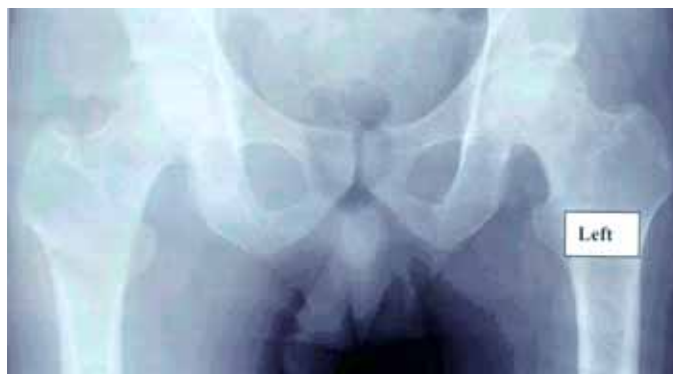

B 圖

- (A)年輕型中風，mycotic aneurysm 破裂引起
 - (B)年輕型中風，AVM (arteriovenous malformation) 破裂引起
 - (C)不是中風，是腦腫瘤
 - (D)可能是有出血傾向 (bleeding tendency) 引起的出血
- 74 一位 35 歲女性病患，其腹部 X 光片如下圖，則下列敘述何者正確？



- (A)是非常複雜之尿路結石，若不處理腎臟功能迅速變壞
 - (B)大多數沒有症狀，也不需積極處理
 - (C)此症常與腎臟小管酸血症 (renal tubular acidosis) 及甲狀腺功能亢奮 (hyperthyroidism) 有關
 - (D)利用體外震波碎石術 (extracorporeal shock wave lithotripsy) 處理可得很好之結果
- 75 王先生是一位 37 歲板模工人，因為有氣喘的問題，長期使用含類固醇的噴霧吸入器。平常身體狀況還算良好，下班後唯一嗜好是和朋友喝喝酒，約一年前開始發現左側髖部疼痛，近半年來疼痛加劇，有跛行的情形，X 光片如附圖所示，則最可能的診斷為何？

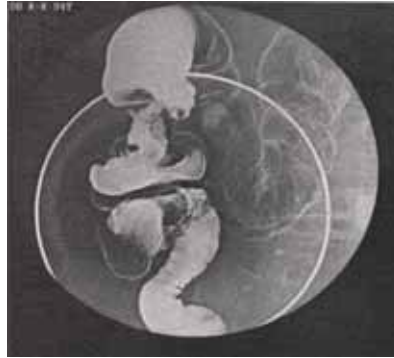


- (A)退化性關節炎 (osteoarthritis)
- (B)類風濕性關節炎 (rheumatoid arthritis)
- (C)股骨頭缺血性壞死 (avascular necrosis of femoral head)
- (D)敗血性關節炎 (septic arthritis)

76 承上題，建議的治療為何？

- (A) 僅以非類固醇抗發炎藥物 (non-steroidal anti-inflammatory drugs, NSAIDs) 治療
- (B) 抽血驗血中類固醇濃度，來調整類固醇劑量
- (C) 核心減壓手術 (core decompression)
- (D) 全人工髖關節置換手術 (total hip replacement)

77 一位 84 歲男性患者至門診，經問診及身體檢查，安排大腸鉬劑攝影檢查，結果如下圖。有關這病人的敘述，下列何者最可能？

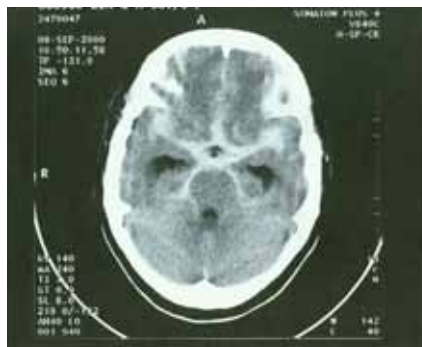

- (A) 有排便習慣改變及便血的現象
- (B) 常有左下腹疼痛伴有頻便現象
- (C) 常有頭暈及右腹部不適現象
- (D) 常有腹脹及排便不順現象

78 承上題，這病人之處置何者最恰當？

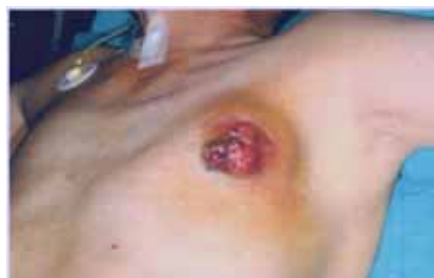- (A) 手術治療，前下位切除及淋巴結清除手術
- (B) 手術治療，右側大腸切除及淋巴結清除手術
- (C) 內科治療，給予止痛藥及軟便藥
- (D) 內科治療，給予化學治療

79 50 歲的李先生罹患高血壓 10 年，並未規則服藥。因在刷牙時突然頭痛欲裂、嘔吐並短暫暈厥 (syncope)，而被送到急診室；醫師檢查結果如下：GCS 昏迷指數 E4M6V5；無肢體乏力；頸部僵硬；血壓：140/95 mmHg，心跳：80/分；電腦斷層檢查結果如圖；請問下列何項診斷最為可能？



- (A) 急性細菌性腦膜炎 (acute pyogenic meningitis)
- (B) 腦內動靜脈畸形破裂出血 (cerebral AVM rupture)
- (C) 腦動脈瘤破裂出血 (cerebral aneurysm rupture)
- (D) 高血壓性腦出血 (hypertensive cerebral hemorrhage)

80 一位 70 歲的男性病人，胸部外觀如圖所示，病人感到局部輕微疼痛，觸診質硬而乳頭部易出血，下列何者為最可能的診斷？



- (A) 乳腺炎
- (B) 乳頭黑素瘤
- (C) 乳頭動靜脈畸形
- (D) 乳腺癌