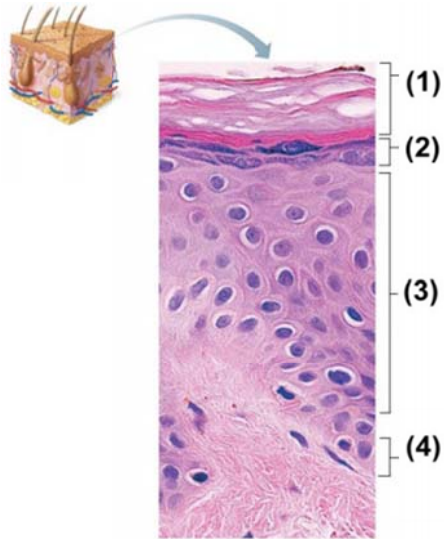


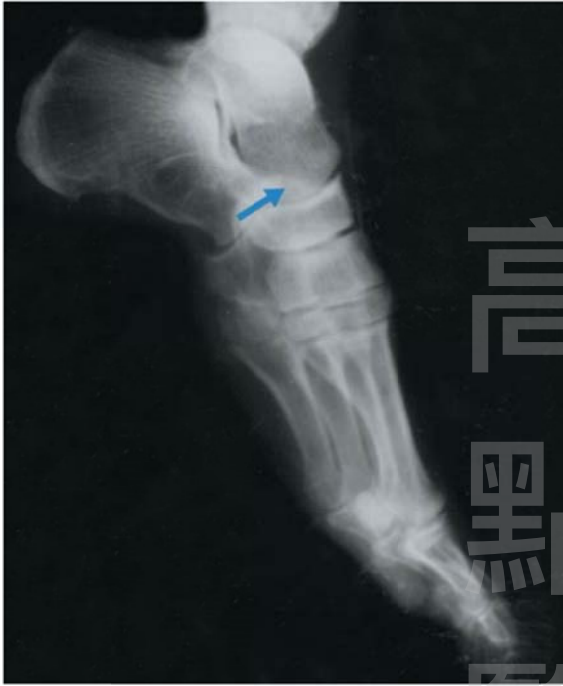《基礎醫學》

- (B) 1 下列何者製造核糖體RNA (ribosomal RNA, rRNA) ?
 (A)核膜 (nuclear envelope)
 (B)核仁 (nucleolus)
 (C)核孔 (nuclear pore)
 (D)粗糙內質網 (rough endoplasmic reticulum)
- (A) 2 下列何者為表皮中數量最多的細胞?
 (A)角質細胞 (keratinocyte)
 (B)黑素細胞 (melanocyte)
 (C)觸覺上皮細胞 (tactile epithelial cell)
 (D)樹突細胞 (dendritic cell)
- (D) 3 圖中 (3) 的名稱為何?



- (A)顆粒層 (stratum granulosum)
 (B)基底層 (stratum basale)
 (C)透明層 (stratum lucidum)
 (D)棘層 (stratum spinosum)
- (C) 4 下列何種結構皆出現在骨骼肌、心肌與平滑肌中?
 (A)肌外膜 (epimysium)
 (B)肌束膜 (perimysium)
 (C)肌內膜 (endomysium)
 (D)腱膜 (aponeurosis)
- (C) 5 結締組織中，纖維與基質的主要製造者為何?
 (A)脂肪細胞 (fat cell)
 (B)肥大細胞 (mast cell)
 (C)纖維母細胞 (fibroblast)
 (D)巨噬細胞 (macrophage)
- (C) 6 下列何者由腓總神經 (common fibular nerve) 支配?
 (A)半膜肌 (semimembranosus m.)
 (B)半腱肌 (semitendinosus m.)
 (C)股二頭肌的短頭 (short head of biceps femoris m.)
 (D)股二頭肌的長頭 (long head of biceps femoris m.)

- (D) 7 下列何者連接髖臼窩 (acetabular fossa) 與股骨頭 (head of femur) ?
 (A) 恥股韌帶 (pubofemoral ligament)
 (B) 髂股韌帶 (iliofemoral ligament)
 (C) 坐股韌帶 (ischiofemoral ligament)
 (D) 股骨頭韌帶 (ligament of the head of the femur)
- (C) 8 圖中箭頭所指的是那一塊骨頭?



- (A) 骰骨 (cuboid)
 (B) 跟骨 (calcaneus)
 (C) 距骨 (talus)
 (D) 蹠骨 (metatarsal)
- (B) 9 下列何者形成中顱窩 (middle cranial fossa) 的一部分?
 (A) 篩骨 (ethmoid bone)
 (B) 蝶骨 (sphenoid bone)
 (C) 枕骨 (occipital bone)
 (D) 額骨 (frontal bone)
- (A) 10 下列何者受正中神經支配?
 (A) 旋前圓肌 (pronator teres)
 (B) 旋後肌 (supinator)
 (C) 尺側屈腕肌 (flexor carpi ulnaris)
 (D) 橈側伸腕長肌 (extensor carpi radialis longus)
- (C) 11 下列有關肩帶 (pectoral girdle) 的敘述何者錯誤?
 (A) 由肩胛骨及鎖骨組成
 (B) 提供上肢的附著
 (C) 肩胛骨與鎖骨均與中軸骨相關節
 (D) 肩帶與中軸骨的關節屬於滑液關節
- (C) 12 下列何骨不與上頷骨相關節?
 (A) 鼻骨 (B) 額骨 (C) 下頷骨 (D) 犁骨

- (B) 13 下列何者支配咀嚼肌 (muscles of mastication) 的運動功能？
 (A)三叉神經上頷枝 (maxillary branch of trigeminal nerve)
 (B)三叉神經下頷枝 (mandibular branch of trigeminal nerve)
 (C)面神經下頷枝 (mandibular branch of facial nerve)
 (D)面神經頰枝 (buccal branch of facial nerve)
- (A) 14 下列何者含有交感節後神經元 (sympathetic postganglionic neuron) ？
 (A)腸繫膜上神經節 (superior mesenteric ganglion)
 (B)腎上腺皮質 (adrenal cortex)
 (C)下頷下神經節 (submandibular ganglion)
 (D)睫狀神經節 (ciliary ganglion)
- (A) 15 下列何者支配大腿後肌群 (hamstring muscles) ？
 (A)坐骨神經 (sciatic nerve)
 (B)臀下神經 (inferior gluteal nerve)
 (C)臀上神經 (superior gluteal nerve)
 (D)閉孔神經 (obturator nerve)
- (D) 16 大腦主要體感覺區 (primary somatosensory area) 位於：
 (A)顳葉 (B)額葉 (C)枕葉 (D)頂葉
- (B) 17 傳遞本體感覺的神經束位於脊髓的何處？
 (A)前柱 (B)後柱 (C)側柱 (D)中央管
- (B) 18 下列有關運動神經元的敘述，何者正確？
 (A)只有一個樹突
 (B)只有一根軸突
 (C)只有神經元細胞體之間才能形成突觸
 (D)不具髓鞘
- (D) 19 下列何者的運動功能與中腦黑質最為相關？
 (A)頂葉皮質 (B)四疊體 (C)下視丘 (D)基底核
- (A) 20 下列何種舌乳頭 (lingual papilla) 沒有味蕾 (taste bud) 的構造？
 (A)絲狀 (filiform)
 (B)蕈狀 (fungiform)
 (C)葉狀 (foliate)
 (D)輪廓狀 (circumvallate)
- (B) 21 中耳內鐮骨 (stapes) 連結下列那兩個構造？
 (A)錘骨 (malleus)、圓窗 (round window)
 (B)砧骨 (incus)、卵圓窗 (oval window)
 (C)錘骨 (malleus)、卵圓窗 (oval window)
 (D)砧骨 (incus)、圓窗 (round window)
- (D) 22 下列何者不屬於腦下垂體 (pituitary gland) 前葉？
 (A)遠部 (pars distalis)
 (B)中間部 (pars intermedia)
 (C)結節部 (pars tuberalis)
 (D)神經部 (pars nervosa)
- (B) 23 下列何者分泌降鈣素 (calcitonin) ？
 (A)腎上腺 (B)甲狀腺 (C)胸腺 (D)腦下垂體
- (B) 24 下列何者位於小腿後側，容易產生靜脈曲張 (varicose) ？
 (A)大隱靜脈 (great saphenous vein)
 (B)小隱靜脈 (small saphenous vein)
 (C)奇靜脈 (azygos vein)
 (D)脛前靜脈 (anterior tibial vein)

- (C) 25 下列何血管壁層主要由平滑肌組成？
 (A)外膜 (tunica adventitia)
 (B)內膜 (tunica intima)
 (C)中膜 (tunica media)
 (D)漿膜 (serosa)
- (A) 26 下列何者屬於呼吸道、消化道、生殖道和尿道的管道內襯之淋巴組織類型？
 (A)淋巴小結 (lymphoid nodule)
 (B)淋巴結 (lymph node)
 (C)乳糜管 (lacteal)
 (D)白髓 (white pulp)
- (B) 27 心肌細胞長軸兩端負責連結細胞的接合複體統稱為：
 (A)心骨架 (cardiac skeleton)
 (B)閘盤 (intercalated disc)
 (C)Z盤 (Z disc)
 (D)腱索 (chorda tendinea)
- (D) 28 下列何者是右冠狀動脈 (right coronary artery) 的分枝？
 (A)左冠狀動脈 (left coronary artery)
 (B)前室間動脈 (anterior interventricular artery)
 (C)旋動脈 (circumflex artery)
 (D)緣動脈 (marginal artery)
- (B) 29 供應左心房的冠狀動脈分枝為：
 (A)前室間枝 (anterior interventricular branch)
 (B)迴旋枝 (circumflex branch)
 (C)後室間枝 (posterior interventricular branch)
 (D)右邊緣動脈 (right marginal artery)
- (C) 30 下列何者不是主動脈弓的分枝？
 (A)頭臂幹 (B)左頸總動脈 (C)右頸總動脈 (D)左鎖骨下動脈
- (A) 31 消化道的構造中，下列何者和「防止胃酸逆流到食道」最有關？
 (A)賁門括約肌 (cardiac sphincter)
 (B)主動脈半徑 (diameter of the aorta)
 (C)幽門括約肌 (pyloric sphincter)
 (D)胃皺褶 (rugae) 的數目和位置
- (D) 32 尿道球腺開口於何處？
 (A)射精管 (B)前列腺部尿道 (C)膜部尿道 (D)海綿體部尿道
- (A) 33 女性的陰蒂相當於男性生殖器官的何結構？
 (A)陰莖 (B)陰囊 (C)陰莖部尿道 (D)睪丸
- (C) 34 下列何者輸送充氧血至肺臟？
 (A)肺動脈 (B)肺靜脈 (C)支氣管動脈 (D)支氣管靜脈
- (A) 35 咽扁桃體 (pharyngeal tonsil) 位於下列何處？
 (A)鼻咽 (B)口咽 (C)喉咽 (D)喉
- (A) 36 腎元中過濾血液的構造為：
 (A)腎絲球 (B)亨利氏環 (C)近曲小管 (D)遠曲小管
- (B) 37 下列何者為控制平滑肌細胞中鈣離子濃度上升之重要因素？
 (A)細胞膜過極化 (hyperpolarization)
 (B)三磷酸肌醇 (inositol triphosphate)
 (C)肌蛋白－肌動蛋白的互動 (actin-myosin interaction)
 (D)電壓依賴型鉀離子通道 (voltage-dependent potassium channel) 的抑制

- (A) 38 製造和分泌蛋白質的A細胞與製造和分泌類固醇 (steroids) 的B細胞，在電子顯微鏡下有何差異？
 (A)A細胞比B細胞有較多的粗糙內質網 (rough endoplasmic reticulum)
 (B)A細胞比B細胞有較少的分泌顆粒 (secretion granules)
 (C)A細胞比B細胞有較多的平滑內質網 (smooth endoplasmic reticulum)
 (D)兩種細胞沒有任何差異
- (A) 39 依照「清醒」、「快速動眼睡眠」、「非快速動眼睡眠」三種狀況，對腦幹區之縫核 (raphe nucleus；可分泌血清素的腦區) 活性排序，其活性由高至低之順序為何？
 (A)清醒 > 非快速動眼睡眠 > 快速動眼睡眠
 (B)清醒 > 快速動眼睡眠 > 非快速動眼睡眠
 (C)非快速動眼睡眠 > 清醒 > 快速動眼睡眠
 (D)快速動眼睡眠 > 清醒 > 非快速動眼睡眠
- (D) 40 當聲音進入耳朵後，下列何者為內耳毛細胞的第一個反應？
 (A)胞外鈉離子流入細胞
 (B)鈣離子自內質網流出至細胞質
 (C)鈣離子自細胞質流至內質網
 (D)胞外鉀離子流入細胞
- (B) 41 關於老花眼 (presbyopia) 的敘述，下列何者最正確？
 (A)因睫狀肌 (ciliary muscle) 調節不良所致
 (B)因水晶體 (lens) 硬度增加所致
 (C)未適當矯正正是造成白內障 (cataract) 的主因
 (D)因眼球直徑過長所導致
- (B) 42 在中樞神經系統內，下列何種膠細胞 (glial cells) 與血腦屏障 (blood-brain barrier) 的形成有關？
 (A)微膠細胞 (microglia)
 (B)星狀細胞 (astrocyte)
 (C)寡突膠細胞 (oligodendrocyte)
 (D)室管膜細胞 (ependymal cell)
- (B) 43 第IIb型骨骼肌纖維與第I型骨骼肌纖維有何不同？
 (A)第IIb型骨骼肌纖維具有更多的粒線體 (mitochondria)
 (B)第IIb型骨骼肌纖維更容易疲勞
 (C)第IIb型骨骼肌纖維具有更多的肌紅蛋白 (myoglobin)
 (D)第IIb型骨骼肌纖維的直徑較小
- (B) 44 下列有關禁食期間肝臟產生的酮體 (ketones) 之敘述，何者正確？
 (A)為胺基酸代謝產生的廢棄物，由腎臟排出
 (B)能作為大腦能量來源
 (C)可轉化為脂肪酸並釋放到血液中
 (D)可經糖質新生作用 (gluconeogenesis) 產生葡萄糖
- (A) 45 下列何者具有儲存壓力的功能 (pressure reservoirs)，在心室舒張時期可以提供壓力，維持穩定的血液流動？
 (A)大動脈 (arteries)
 (B)小動脈 (arterioles)
 (C)微血管 (capillaries)
 (D)靜脈 (veins)
- (B) 46 下列那個時期第一心音形成？
 (A)快速充填期 (ventricular filling)
 (B)等體積收縮期 (isovolumetric ventricular contraction)
 (C)射血期 (ventricular ejection)
 (D)等體積舒張期 (isovolumetric ventricular relaxation)

- (B) 47 下列何種離子通道不參與心室心肌細胞動作電位 (action potential) 的產生？
(A) 電壓依賴型鈉離子通道 (voltage-gated Na^+ channels)
(B) F型鈉離子通道 (F-type Na^+ channels)
(C) L型鈣離子通道 (L-type Ca^{2+} channels)
(D) 鉀離子通道 (K^+ channels)
- (D) 48 有關壓力受器反射 (baroreceptor reflex) 之敘述，下列何者正確？
(A) 受器位在冠狀動脈
(B) 增加動脈壓力會減少壓力受器放電
(C) 全身性大量失血會增加壓力受器放電
(D) 增加壓力受器放電會引發壓力受器反射
- (D) 49 下列有關通氣量 (ventilation) 的敘述，何者正確？
(A) 分鐘通氣量 (minute ventilation) 為每分鐘吸入可進行氣體交換 (gas exchange) 的總體積量
(B) 死腔 (dead space) 愈大則分鐘通氣量 (minute ventilation) 愈小
(C) 分鐘通氣量 (minute ventilation) 愈大則肺泡通氣量 (alveolar ventilation) 愈大
(D) 呼吸時增加潮氣容積 (tidal volume) 可提高肺泡通氣量 (alveolar ventilation)
- (B) 50 在海平面下，健康的人平靜呼吸時，肺泡內的二氧化碳氣體分壓 (alveolar Pco_2) 約為多少mmHg？
(A) 0.3 (B) 40 (C) 60 (D) 100
- (C) 51 如果一位成年人的有效腎血漿流量 (effective renal plasma flow, ERPF) 是630 mL/min，人體對胺馬尿酸 (paminohippuric acid, PAH) 測出的平均血漿清除率 (clearance) 是0.9，則此人實際腎血漿流量 (actual renal plasma flow) 應為多少mL/min？
(A) 567 (B) 778 (C) 700 (D) 630
- (D) 52 刷狀緣 (brush border) 是判斷組織屬於近曲小管 (proximal convoluted tubule) 或遠曲小管 (distal convoluted tubule) 的快速方法，其主要由下列何者組成？
(A) 纖維素 (cellulose)
(B) 鞭毛 (flagella)
(C) 纖毛 (cilia)
(D) 微絨毛 (microvilli)
- (B) 53 更年期婦女通常有心血管疾病與骨質疏鬆，是因下列何種激素減少？
(A) 黃體激素 (progesterone)
(B) 雌激素 (estrogen)
(C) 泌乳素 (prolactin)
(D) 性促素 (gonadotropins)
- (C) 54 下列何者為原發性高醛固酮症 (hyperaldosteronism) 病人會出現的症狀？
(A) 低血壓
(B) 腎素 (renin) 分泌增加
(C) 低血鉀
(D) 低血鈉
- (D) 55 下列何者不是正常甲狀腺所分泌的激素？
(A) 三碘甲狀腺素 (triiodothyronine)
(B) 甲狀腺素 (thyroxine)
(C) 降鈣素 (calcitonin)
(D) 二碘甲狀腺素 (diiodothyronine)
- (C) 56 下列何者不是糖皮質固醇激素 (glucocorticoid hormone) 的作用？
(A) 增加脂肪分解
(B) 抗發炎反應
(C) 增加免疫能力
(D) 增加血糖

- (D) 57 器官移植排斥主要是下列那兩種免疫細胞所調控？
 (A)輔助T細胞 (helper T cell) 和B細胞
 (B)自然殺手細胞 (natural killer cell) 和B細胞
 (C)巨噬細胞 (macrophage) 和自然殺手細胞 (natural killer cell)
 (D)細胞毒性T細胞 (cytotoxic T cell) 和輔助T細胞 (helper T cell)
- (D) 58 下列何種凝血因子僅參與凝血反應的內在路徑 (intrinsic pathway)？
 (A)因子VII (B)因子IX (C)因子X (D)因子XII
- (D) 59 癌症病人進行放射線治療時，消化道的那類細胞易受損，其原因為何？
 (A)杯狀細胞 (goblet cells)，因為杯狀細胞產生的黏液會變性
 (B)腸嗜鉻細胞 (enterochromaffin cells)，因為腸嗜鉻細胞的細胞核染色體容易受放射線干擾
 (C)平滑肌細胞 (smooth muscle cells)，因為平滑肌的肌纖維容易斷裂
 (D)上皮細胞 (epithelial cells)，因為上皮細胞的增生替換週期短
- (D) 60 承上題，這種消化道細胞受損後，何種功能最易出問題？
 (A)分泌和屏障功能
 (B)分泌和蠕動功能
 (C)吸收和蠕動功能
 (D)吸收和屏障功能
- (C) 61 下列那種壞死會出現在結節性多動脈炎 (polyarteritis nodosa) 的血管壁上？
 (A)凝固性壞死 (coagulative necrosis)
 (B)脂肪壞死 (fat necrosis)
 (C)類纖維蛋白壞死 (fibrinoid necrosis)
 (D)乾酪性壞死 (caseous necrosis)
- (B) 62 下列何者不是肉芽組織 (granulation tissue) 的主要組成？
 (A)新生的微血管 (capillaries)
 (B)多核巨細胞 (multinucleated giant cells)
 (C)巨噬細胞 (macrophages)
 (D)纖維母細胞 (fibroblasts)
- (B) 63 第5對染色體缺少短臂 (5p-) 與下列何者最為相關？
 (A)鎌狀細胞性貧血 (sickle cell anemia)
 (B)貓哭症候群 (cri du chat syndrome)
 (C)視網膜剝離
 (D)Wilson氏病
- (B) 64 關於癌症惡病質 (cancer cachexia) 的敘述，下列何者錯誤？
 (A)指的是癌症病人末期常見嚴重體重減輕、厭食、倦怠、貧血等極度營養不良的症狀
 (B)最可能的原因為腫瘤細胞及宿主分泌VEGF (Vascular Endothelial Growth Factor) 所造成
 (C)病人基礎代謝率增加，但攝取的飲食少
 (D)病人身體的脂肪及肌肉會快速流失
- (A) 65 下列惡性腫瘤，何者主要經由淋巴管轉移？①鼻咽癌 ②肺腺癌 ③骨肉瘤 ④平滑肌肉瘤
 (A)①② (B)③④ (C)①③ (D)②④
- (A) 66 下列那一種先天性心臟病最可能一開始就以右心至左心分流 (right to left shunt) 來表現？
 (A)大血管轉位 (transposition of the great arteries)
 (B)主動脈縮窄 (coarctation of aorta)
 (C)心房間隔缺損 (atria septal defect)
 (D)心室間隔缺損 (ventricle septal defect)
- (C) 67 高血壓患者常見之組織病理變化，下列何者錯誤？
 (A)動脈硬化
 (B)心臟肥大
 (C)腎臟肥大
 (D)腎絲球硬化

- (C) 68 對於石棉暴露之患者，其肺部最常見的病理變化為下列何者？
 (A)廣泛肺間質纖維化 (diffuse pulmonary interstitial fibrosis)
 (B)進行性大量纖維化 (progressive massive fibrosis)
 (C)肋膜斑塊 (pleural plaque)
 (D)肺癌 (lung cancer)
- (A) 69 孕婦牙齦上的妊娠腫瘤 (pregnancy tumor)，其病理特徵最類似下列何者？
 (A)化膿性肉芽腫 (pyogenic granuloma)
 (B)乳突狀瘤 (papilloma)
 (C)釉質母細胞瘤 (ameloblastoma)
 (D)基底細胞腺瘤 (basal cell adenoma)
- (A) 70 腹部的影像檢查中，下列何者最常呈現餐巾圈 (napkin ring) 狹窄？
 (A)左側結腸環狀腺癌 (annular adenocarcinoma of left colon)
 (B)右側結腸息肉狀腺癌 (polypoid adenocarcinoma of right colon)
 (C)凹陷型胃腺癌 (excavated adenocarcinoma of stomach)
 (D)隆起型胃腺癌 (exophytic adenocarcinoma of stomach)
- (B) 71 有關潰瘍性結腸炎 (ulcerative colitis) 之敘述，下列何者正確？
 (A)同時侵犯大腸和迴腸 (colon and ileum)
 (B)發炎僅在黏膜層和黏膜下層 (mucosa and submucosa)
 (C)可以形成肉芽腫 (granulomas)
 (D)呈現跳躍式病灶 (skip lesions)
- (C) 72 Budd-Chiari症候群 (Budd-Chiari syndrome) 是指肝臟何種結構之阻塞？
 (A)肝動脈 (B)肝門靜脈 (C)肝靜脈 (D)膽小管
- (A) 73 下列何種因子與肝細胞癌的關聯性最小？
 (A)A型肝炎 (B)B型肝炎 (C)C型肝炎 (D)酒精
- (C) 74 下列何種腫瘤會出現爆米花樣細胞 (popcorn cell)？
 (A)成人T細胞白血病 (adult T-cell leukemia)
 (B)未分化大細胞淋巴瘤 (anaplastic large cell lymphoma)
 (C)淋巴球顯著何杰金氏淋巴瘤 (lymphocyte-predominant Hodgkin lymphoma)
 (D)柏基特氏淋巴瘤 (Burkitt lymphoma)
- (C) 75 下列何者為最常見之成人腎臟惡性腫瘤？
 (A)嫌色細胞腎細胞癌 (chromophobe renal cell carcinoma)
 (B)乳突狀腎細胞癌 (papillary renal cell carcinoma)
 (C)亮細胞腎細胞癌 (clear cell renal cell carcinoma)
 (D)威爾姆氏腫瘤 (Wilms tumor)
- (B) 76 下列何者為成人最常見的睪丸生殖細胞腫瘤 (testicular germ cell tumor)？
 (A)胚胎性癌 (embryonal carcinoma)
 (B)精原細胞瘤 (seminoma)
 (C)卵黃囊瘤 (yolk sac tumor)
 (D)畸胎瘤 (teratoma)
- (A) 77 功能性腦下垂體腺瘤 (hyperfunctioning pituitary adenoma) 最常見的類型為：
 (A)泌乳素腺瘤 (lactotroph adenoma)
 (B)生長激素腺瘤 (somatotroph adenoma)
 (C)皮質酮激素腺瘤 (corticotroph adenoma)
 (D)性腺激素腺瘤 (gonadotroph adenoma)
- (A) 78 下列何者是原發性副甲狀腺機能亢進 (primary hyperparathyroidism) 最常見原因？
 (A)副甲狀腺腺瘤
 (B)副甲狀腺增生
 (C)副甲狀腺腺癌
 (D)副甲狀腺發炎

- (B) 79 有關中樞神經系統畸形 (malformation) 之敘述，下列何者正確？
- (A)神經管缺損 (neural tube defects) 是最罕見的類型
 - (B)前腦無裂畸形 (holoprosencephaly) 與刺蝟蛋白信息路徑 (Hedgehog signaling pathway) 突變有關
 - (C)Arnold-Chiari畸形之後腦窩變大
 - (D)Dandy-Walker畸形表現小腦蚓部 (vermis) 增生
- (B) 80 有關庫賈氏病 (Creutzfeldt-Jakob disease) 之敘述，下列何者錯誤？
- (A)家族型與PRNP突變有關
 - (B)主要影響大腦白質
 - (C)病理呈現海綿樣變化 (spongiform)
 - (D)神經膠樣變性 (gliosis)

高
點
醫
護

【版權所有，翻印必究】