

107年第一次專門職業及技術人員高等考試醫師牙醫師藥師考試分階段考試、醫事檢驗師、醫事放射師、物理治療師、職能治療師、呼吸治療師、獸醫師考試、107年專門職業及技術人員高等考試藥師考試  
代 號：3302

類科名稱：醫師(二)

科目名稱：醫學(五) (包括外科、骨科、泌尿科等科目及其相關臨床實例與醫學倫理)

考試時間：2小時

座號：\_\_\_\_\_

※本科目測驗試題為單一選擇題，請就各選項中選出一個正確或最適當的答案，複選作答者，該題不予計分!

※注意：本試題禁止使用電子計算器

1. 下列與腹部腔室症候群 (abdominal compartment syndrome) 相關的症狀，何者錯誤？
  - A. 腹內壓突然增加
  - B. 小便量減少
  - C. 缺氧 (hypoxia)
  - D. 血壓正常
2. 外傷病人使用各種輸液及血液製品來復甦急救，其目的在於使人體各個組織都能得到充足組織灌流 (tissue perfusion)。尿液的排出量為一客觀實用之定量指標，則下列何者為正確指標？
  - A. 成人大於1毫升/公斤 (體重) /小時，小孩大於0.5 毫升/公斤 (體重) /小時
  - B. 成人大於0.5毫升/公斤 (體重) /小時，小孩大於1毫升/公斤 (體重) /小時
  - C. 成人大於1毫升/公斤 (體重) /小時，小孩大於1毫升/公斤 (體重) /小時
  - D. 成人大於0.5毫升/公斤 (體重) /小時，小孩大於0.5毫升/公斤 (體重) /小時
3. 下列何者不是器官移植之後使用的抗排斥藥物？
  - A. basiliximab
  - B. rabbit antithymocyte globulin
  - C. tacrolimus
  - D. valacyclovir
4. 下列何者不是脫離呼吸器 (weaning from ventilator) 的條件？
  - A. 呼吸速率 < 25 / minute
  - B. 動脈血氧氣分壓 ( PaO<sub>2</sub> ) > 70 mmHg ( FiO<sub>2</sub> 40% )
  - C. 潮氣量 (tidal volume) 5~6 mL/kg
  - D. 每分鐘通氣量 (minute ventilation) > 9 L / minute
5. 外傷病人有下列何種情況時不做腹部電腦斷層攝影檢查 (abdominal computed tomography) ？
  - A. 腹部鈍挫傷 (abdominal blunt trauma)
  - B. 評估是否有胰臟受傷
  - C. 身體評估無法判斷腹部是否受傷
  - D. 病人血壓為65~72 mmHg，脈搏為108~112 /分鐘，呼吸20~25 /分鐘
6. 下列何者是治療麻醉氣體引起的惡性高溫 (malignant hyperthermia) 最主要的藥物？
  - A. propranolol
  - B. dantrolene
  - C. doxazosin
  - D. nifedipine

7.下列有關微量元素（trace element）的敘述何者錯誤？

- A.beriberi disease是因為缺乏硒（selenium）
- B.缺乏鋅（zinc）會造成禿頭（alopecia）
- C.接受過胃切除的病患容易缺乏鐵（iron）
- D.缺乏vitamin D會造成骨質疏鬆（osteoporosis）

8.低血容性休克（hypovolemic shock）是下列那一個情形？

	中心靜脈壓	動脈壓	心輸出量	混合靜脈血氧飽和度
A	↓	↓	↓	↓
B	↑	↓	↓	↓
C	↑	↓	↓	↑
D	↑	↑	↑	↓

中心靜脈壓（central venous pressure），動脈壓（arterial blood pressure），心輸出量（cardiac output），混合靜脈血氧飽和度（mixed venous oxygenation saturation）

- A.A
  - B.B
  - C.C
  - D.D
- 9.28歲工人，工作時搬運重物滑倒撞及肩膀，腋下瘀青腫脹疼痛，發現手臂麻木且無力抬高。經X光檢查後並無骨折或脫臼情形。此病患最有可能是下列那一條神經受傷？

- A.正中神經（median nerve）
- B.尺神經（ulnar nerve）
- C.橈神經（radial nerve）
- D.臂神經叢（brachial plexus）

10.下列有關顱內動靜脈畸形（arteriovenous malformation, AVM）的敘述，何者錯誤？

- A.AVM的組成包括灌流的動脈，引流的靜脈，交通動靜脈的微血管
- B.AVM常出現的症狀包括有出血、癲癇及局部缺血
- C.雖然CT及MRI可以診斷，但最好的診斷工具為顱內四條血管的血管攝影（four-vessels cerebral angiography）
- D.AVM 24小時內再出血的機率比動脈瘤低

11.下列關於glioblastoma multiforme的治療，何者正確？

- A.不論接受何種治療，病患都有良好的預後
- B.手術切除加術後放射線治療及化學治療是目前效果最佳的治療方式
- C.若可手術切除，可不作術後放射線治療及化學治療
- D.腫瘤可與周邊正常組織清楚區分，容易手術完全切除

12.對於頭部外傷的病人，下列何種方法降低腦壓的效果最差？

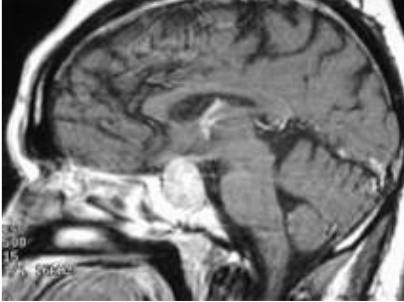
- A.頭抬高30度
- B.使用mannitol或glycerol等藥物
- C.hypoventilation

D.craniectomy

13.下列有關脊髓腫瘤之敘述，何者錯誤？

- A.髓膜外（extradural）的腫瘤往往是良性的
- B.髓膜內（intradural）、脊髓外（extramedullary）的腫瘤以meningioma及schwannoma最常見
- C.脊髓內（intramedullary）腫瘤以astrocytoma最常見
- D.脊髓惡性腫瘤的預後不良

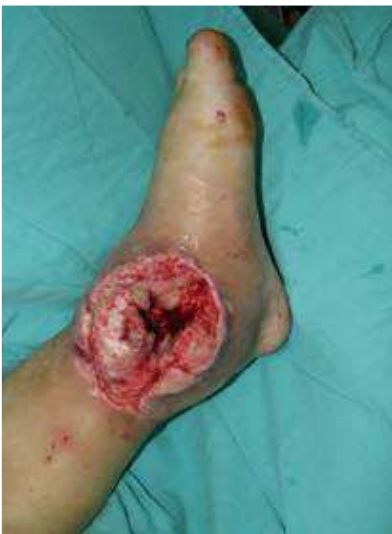14.40歲男性病患發現有兩側顳葉偏盲（bitemporal hemianopsia）症狀，泌乳激素值為49 ng/mL（prolactin level of 49 ng/mL），磁共振造影檢查（MRI）如下列圖示，對此病灶最佳治療選擇為何？



- A.bromocriptine藥物治療
  - B.先投與bromocriptine藥物治療，隨後手術治療
  - C.放射治療（radiation therapy）
  - D.手術治療
- 15.嚴重的眼瞼下垂（ptosis）應採取下列那一種手術方式比較適合？

- A.筋膜懸吊（fascial sling）
- B.提瞼肌切除（levator resection）
- C.提瞼肌懸吊（levator plication）
- D.提瞼肌前移（levator advancement）

16.一位60歲男性患者因車禍被送來醫院，經理學檢查發現於左下肢小腿遠端1/3處，有一約10公分直徑缺損，從傷口上可見到脛骨及肌腱外露現象（如下圖），X光檢查也呈現骨折狀況，病人的其他身體檢查及實驗室檢查都正常。根據「重建選項」（reconstructive options）的建議，下列何種重建方式是第一選擇？



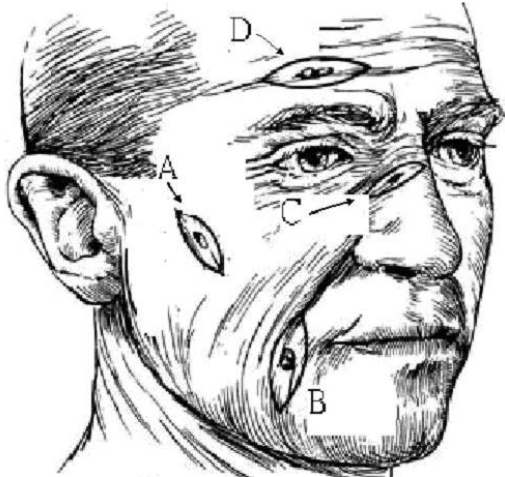
- A.部分層皮植皮術（split-thickness skin graft）
- B.局部前移皮膚皮瓣（local advanced skin flap）
- C.局部肌皮瓣（regional muscle flap）

D.游離皮瓣移植 (free tissue transfer)

17.40歲健康工人於密閉工廠工作時遭遇火警，逃生通道卻又被雜物堵塞。此工人經過一段時間搬離雜物才脫離火場。現場濃煙密布，他吸入不少煙霧；加上他的臉被燻黑、鼻毛及前額毛髮又被燒焦、兩側上肢也被燒傷，因而來急診求診。關於他的傷勢及醫療處置，下列敘述何者錯誤？

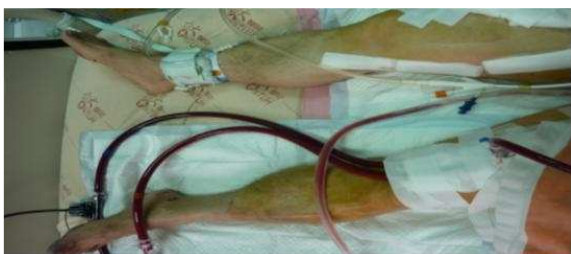- A.此病患有可能遭受肺部吸入性灼傷 (inhalation injury)
- B.因為此傷患沒有聲音沙啞 (hoarseness)、哮喘 (wheezing)、或含碳渣痰液 (carbonaceous sputum)，胸部X光也沒有異常因此不應該立即進行支氣管鏡或氣管插管等侵入性診治。
- C.臨床研究顯示，液體限制 (fluid restriction) 無法預防吸入性灼傷引起的肺水腫
- D.在後續的治療上，除非有證據顯示肺臟感染，不建議一開始就給予預防性抗生素

18.病人都希望表皮腫瘤切除時留下的疤痕不明顯，下列的切痕設計那一個較不能達到良好的結果？



- A.A
- B.B
- C.C
- D.D

19.下圖45歲男性，急性冠狀動脈阻塞導至心因性休克，緊急做完冠狀動脈繞道手術後，心臟收縮能力不好，因此放上了主動脈氣球幫浦及葉克膜氧合器，送往加護病房觀察，左腳六個小時後發現有鼓脹的情形，下列敘述何者錯誤？①肢端的脈搏先確認 ②有可能血液中肌酸激酶 (CK) 會提高 ③可以量測腔室的壓力，若大於20 mmHg可能要作筋膜切開手術 ④小腿有五個腔室：anterior、deep posterior、superficial posterior、lateral和medial



- A.僅①②
- B.②③
- C.③④
- D.①②④

20.傷口重建的原則及方法有①skin graft ②myocutaneous flap ③free flap ④linear closure ⑤skin flap，重建的思考順序是：

- A. ①②③④⑤
- B. ④⑤①③②
- C. ④①⑤②③
- D. ④⑤③①②

21. 何種類型的心房中膈缺損 (atrial septal defect) 最常合併部份肺靜脈回流異常 (partial abnormal pulmonary venous return) ?

- A. primum type
- B. secundum type
- C. sinus venosus type
- D. coronary septal defect type

22. 下列有關原發性心臟內腫瘤之敘述，何者錯誤？

- A. 原發性心臟內腫瘤約25%為良性，約75%為惡性
- B. 成人最常見原發性良性心臟內腫瘤為myxoma
- C. 15歲以下孩童最常見原發性良性心臟內腫瘤為rhabdomyoma
- D. 即便是原發性良性心臟內腫瘤，一旦有心衰竭、栓塞症狀及感染心內膜炎，便要考慮手術治療

23. 下列有關主動脈剝離 (aortic dissection) 之敘述，何者錯誤？

- A. 主動脈剝離病人往往合併有高血壓或主動脈瓣膜疾病
- B. 診斷的方式包含主動脈攝影、食道超音波、電腦斷層或核磁共振，診斷的sensitivity及specificity皆有80%以上
- C. 凡是急性升主動脈剝離 (acute type A aortic dissection)，需要馬上接受手術治療
- D. 在 type A或type B主動脈剝離產生的器官灌注不良 (mal-perfusion syndrome) 中，以腦部及腸道最常見

24. 一位56歲男性病人因胸悶住院。他有糖尿病、高血壓、與抽菸史。冠狀動脈血管攝影檢查顯示左冠狀動脈主幹 85% 狹窄、左前降支 80%狹窄、左回旋支 77%狹窄、右冠狀動脈 90%狹窄。下列敘述何者正確？①依冠狀動脈血管攝影檢查前家屬之決定，立即裝置塗藥支架 (drug-eluting stent) ②冠狀動脈血管攝影檢查時，經與家屬商量後，立即裝置裸金支架 (bare-metal stent) ③裝置支架前，不須請心臟外科醫師向病人及其家屬解釋冠狀動脈繞道手術之優缺點 ④裝置支架時，手術室須準備好，以便可立即進行緊急手術

- A. ①②③
- B. 僅①③
- C. ②④
- D. 僅④

25. 下列關於不停跳冠狀動脈繞道手術 (off-pump coronary artery bypass grafting) 的敘述，何者正確？①須使用heparin ②人工心肺機不需待命 ③不須降低體溫 ④不會引發腦中風

- A. ①②③
- B. 僅①③
- C. ②④
- D. 僅④

26. 下列何者為肺部切除手術前最重要的檢查？

- A. total lung capacity
- B. vital capacity

C. forced expiratory volume in 1 second (FEV<sub>1</sub>)

D. expiratory reserve volume

27. 最常見的原發氣管內惡性腫瘤為：

A. adenocarcinoma

B. squamous cell carcinoma

C. small cell carcinoma

D. carcinoid tumor

28. 有關氣管食道瘻管的臨床表現，下列何者較不常見？

A. 大量的氣管分泌物的產生

B. 呼吸音可聽到stridor

C. X光常見到胃脹氣的現象

D. 易伴隨呼吸道或肺部感染

29. 有關於hiatal hernia之描述，下列何者正確？

A. sliding hiatal hernia (type I) 常伴隨胃酸逆流之症狀

B. paraesophageal hiatal hernia指的是腹部的大腸、小腸等herniation to the chest

C. paraesophageal hiatal hernia與sliding hiatal hernia是不同的兩種情形，不會同時出現

D. 絕大部分的sliding hiatal hernia須接受手術治療

30. 下列何者為肺最常見的良性腫瘤？

A. lipoma

B. leiomyoma

C. hamartoma

D. papilloma

31. 關於胃癌之敘述，下列何者錯誤？

A. Borrmann第三型胃癌 (Borrmann type 3) 是指潰瘍型胃癌合併胃壁侵犯 (ulcerating lesions with infiltration into gastric wall)

B. 腸型 (intestinal type) 胃癌較常為分化良好胃癌 (well differentiated)，且轉移方式較常為血液轉移 (hematogenous spread)

C. 瀰漫型 (diffuse-type) 胃癌在高發生率區域較腸型 (intestinal-type) 胃癌為多，且預後較差

D. APC (adenomatous polyposis coli) gene mutation (基因突變) 較常發生在腸型 (intestinal type) 胃癌

32. 一位50歲男性；最近二週，尿液變深、灰白便、身體發癢、皮膚逐漸變黃，因此到院檢查。身體診察發現鞏膜變黃，下肢無水腫，其CT影像上可見胰臟頭部有4公分左右腫瘤合併總膽管及胰管擴大，針對此病患安排下列處置何者最不適當？

A. 安排血管攝影栓塞

B. 測定CEA, CA19-9

C. 進行ERCP (endoscopic retrograde cholangiopancreatography) 或EUS (endoscopic ultrasonography) 合併切片

D. 進行核磁共振膽胰攝影 (MRCP)

33. 下列何種癌症一般不以胰頭十二指腸切除術 (pancreaticoduodenectomy, Whipple's resection) 來處理？

A. 十二指壺腹部癌症 (ampulla vater cancer)

- B.胰臟鉤部癌症 (pancreatic uncinata cancer)
- C.膽囊癌 (gall bladder cancer)
- D.遠端膽管癌 (distal common bile duct cancer)
- 34.造成減重手術 Roux-en-Y gastric bypass 術後死亡 (mortality) 的原因，下列敘述何者錯誤？
- A.術後30天的死亡率約 0.3%~0.5%
- B.女性病人也是危險因子 (risk factor) 之一
- C.肺動脈栓塞是常見的因子之一
- D.心臟病變 (cardiac event) 是常見因子之一
- 35.17歲男性，早上起床時覺得肚臍周圍悶悶的不舒服，整天食慾不振，到了晚上腹痛轉移到右下腹，有輕微發燒到 38.3度，理學檢查顯示局部右下疼痛，沒有反彈痛，則這個男孩最可能的診斷是？
- A.大腸癌破裂
- B.急性闌尾炎
- C.急性憩室炎
- D.腸套疊
- 36.一位51歲男性，30年前即被診斷為B型肝炎帶原者。病患以往身體無其他不適，每天喝酒（高粱酒約100~150 c.c.）。最近一個月陸續有腹痛、嘔吐及下痢。到醫院門診時，生命跡象正常，但眼膜有些黃疸 (jaundice)，則下一步最不需要何種檢查？
- A.血清胎兒蛋白指數 ( $\alpha$ -fetoprotein)
- B.血清梅毒檢查
- C.凝血時間檢查
- D.肝功能
- 37.有關多發性內分泌贅瘤症候群 (multiple endocrine neoplasia, MEN) 的敘述，下列何者錯誤？
- A.MEN 1包含副甲狀腺機能亢進 (hyperparathyroidism)
- B.MEN 2A包含甲狀腺髓質癌 (medullary thyroid carcinoma)
- C.MEN 2B包含甲狀腺髓質癌 (medullary thyroid carcinoma)
- D.MEN 2C包含嗜鉻細胞瘤 (pheochromocytoma)
- 38.胰島素瘤 (insulinoma) 的臨床診斷為Whipple triad，即：
- A.低血糖症狀、血糖低於50 mg/dL及有服用糖尿病藥物史
- B.低血糖症狀、血糖低於50 mg/dL及口服葡萄糖後可改善症狀
- C.低血糖症狀、血糖低於50 mg/dL及靜脈注射葡萄糖後可改善症狀
- D.低血糖症狀、血糖低於50 mg/dL及有使用胰島素注射史
- 39.放射碘 (radioiodine) 治療應施行於分化明確甲狀腺癌 (well-differentiated thyroid carcinoma)，何者錯誤？
- A.所有III、IV期病人
- B.所有II期45歲以下病人
- C.大部分II期45歲以上病人
- D.I期病人
- 40.70歲男性右乳暈下發現腫塊、疼痛，下列何項檢查最不需要？
- A.胸部X光

- B.乳房超音波
- C.男性荷爾蒙檢驗
- D.細針抽取細胞檢查

41. 20歲年輕女性，左乳外側觸摸到一粒1公分×1公分，表面平滑可移動之乳房腫瘤，最適合的診斷工具為何？

- A.胸部X光攝影
- B.乳房X光攝影
- C.乳房超音波
- D.全身麻醉手術切除

42. 乳癌最常見轉移部位為下列何者？

- A.腦部
- B.骨骼
- C.肺部
- D.肝臟

43. 陳女士48歲，右側乳房發現有3公分大小的腫瘤，經粗針穿刺證實為侵犯性乳管癌，右鎖骨上同時有1.5公分大小的淋巴結，細針穿刺發現癌細胞，安排後續影像檢查，下列何者不適宜？

- A.正子攝影 ( PET )
- B.骨骼掃描 ( bone scan )
- C.肺臟超音波 ( lung sonography )
- D.肝臟超音波 ( liver sonography )

44. 下列那些疾病好發在左側？①精索靜脈曲張 ( varicocele ) ②腹裂 ( gastroschisis ) ③隱睪症 ( undescended testis ) ④ Bochdalek型先天性橫膈膜疝氣 ( Congenital diaphragmatic hernia, Bochdalek type )

- A.①②
- B.①③
- C.②④
- D.①④

45. 關於肺外型游離肺 ( extra-pulmonary sequestration ) 的敘述，下列何者錯誤？

- A.其血液供應來自體循環
- B.與支氣管有相通及氣體交流
- C.大部分發生在肺下葉
- D.較常見於左肺

46. 關於先天性肛門直腸異常 ( anorectal anomalies ) ，下列何者型態之病患的排便功能預後較佳？

- A.無肛症併直腸尿道瘻管 ( imperforate anus with rectourethral fistula )
- B.無肛症併直腸陰道瘻管 ( imperforate anus with rectovaginal fistula )
- C.無肛症併直腸會陰瘻管 ( imperforate anus with rectoperineal fistula )
- D.泄殖腔畸型 ( cloacal malformation )

47. 一個食道閉鎖 ( esophageal atresia ) 的新生兒，腹部X光顯示沒有腸氣的存在，下列何者發生率較高？

- A.食道閉鎖併遠端氣管食道瘻管
- B.食道閉鎖併近端氣管食道瘻管



C. 食道閉鎖無合併氣管食道瘻管

D. 食道閉鎖併近端遠端氣管食道瘻管

48. 有關先天性膽道閉鎖症 (biliary atresia) 的敘述，下列何者錯誤？

A. 病人有持續性的黃疸

B. 大便呈灰白色 (clay color)

C. 多數病患接受葛西氏手術 (Kasai's operation) 後預後良好，不需肝臟移植

D. 診斷時需先排除新生兒肝炎 (neonatal hepatitis) 的可能性

49. 下列有關在進行常規 (elective) 大腸手術前，術前準備工作有新的觀念和看法，何者錯誤？

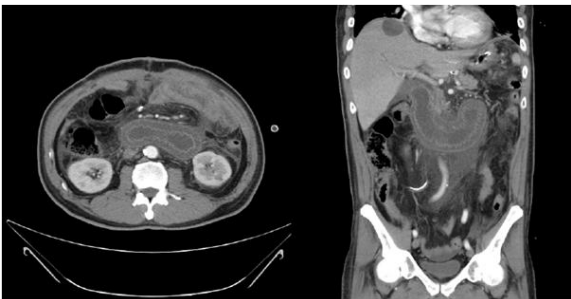A. 進行 bowel preparation 時，有些病患會接受抗生素治療降低腸內菌量；大腸最常見的細菌是厭氧的 *Bacteroides*

B. 有證據顯示術前施打抗生素，必須在劃刀前30分鐘內施打；若手術時間過長，需要每隔4小時再補抗生素劑量，可以有效降低傷口發生感染的機會

C. 若是臨床上考慮進行 mechanical bowel cleansing，針對腎臟功能不佳的患者，選擇 sodium phosphate 類的灌腸劑，相對 polyethylene glycol solution，較少發生嚴重電解質不平衡的情形

D. 近幾年關於 fast track surgery 的研究發現，常規長時間讓病患術前禁食，對於腸胃道排空功能正常患者，反而會有腸黏膜萎縮進而增加感染的機會

50. 一位55歲男性，因上腹劇痛被家人送到急診治療，病患2年前曾因胃癌接受胃次全切除 (subtotal gastrectomy and B II anastomosis)，理學檢查發現上腹有壓痛情形，但沒有 muscle guarding and rebounding pain，抽血檢查發現：WBC：12,000 / mm<sup>3</sup>，Alk-P：95 U / L，rGT：75 U/L，total Bilirubin：3.5 mg/dL，Amylase：1,054 U/L，Lipase：7,000 U/L，電腦斷層如下，則可能的診斷為何？



A. 胰臟炎 (pancreatitis)

B. 腸阻塞 (intestinal obstruction)

C. 缺血性腸壞死 (ischemic bowel)

D. 輸入腸端症候群 (afferent loop syndrome)

51. 承上題，下列何種處置方式可行？

A. 經驗性抗生素治療

B. 血管攝影檢查

C. 胃鏡檢查

D. 剖腹探查

52. 60歲肥胖男性病患，曾接受闌尾切除，體檢時曾得知膽結石，但無明顯症狀，有喝酒習慣。5天前因聚餐後，突發整個上腹部有壓痛，發燒 (39°C)、血中白血球 18,000 / mm<sup>3</sup>，N/L= 83%/16%；黃疸值 (total bilirubin 5.6 mg/dL)，則應做那項進一步的處置？

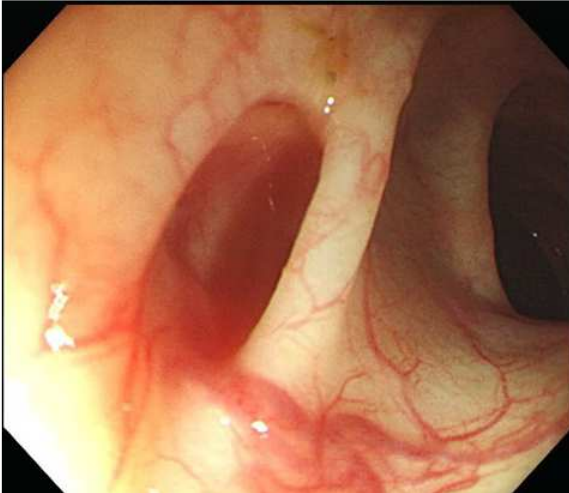
A. 備血、輸血

- B.安排緊急腹部剖腹手術
- C.安排血管攝影檢查以及血管栓塞處置
- D.安排腹部超音波

53.承上題，影像學顯示有膽囊結石，後腹腔有一1.5公分胰臟囊腫，則下列何者為最可能之診斷？

- A.急性闌尾炎 (acute appendicitis)
- B.膽源性胰臟炎 (biliary pancreatitis)
- C.急性肝炎 (acute hepatitis)
- D.腸阻塞 (intestinal obstruction)

54.一位60歲女性因解血便致心跳加速且血壓下降，經檢查發現出血的位置在升結腸如圖所示，則最可能的診斷為何？

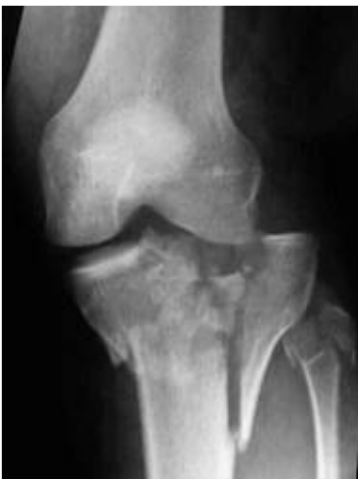

- A.大腸癌出血
- B.大腸憩室出血
- C.潰瘍性腸炎 (ulcerative colitis)
- D.克隆氏症 (Crohn's disease)

55.承上題，上述疾病的治療何者較不恰當？

- A.抗生素治療
- B.大腸鏡下進行止血
- C.血管攝影並栓塞
- D.保守治療無效的情形下，安排手術治療

56.一位45歲健康成年男性，行走時遭汽車撞擊，左膝腫痛變形，送至急診後左膝X光檢查結果如下圖。關於此種骨折之敘述，下列何者錯誤？



- A.若骨折型態較複雜，術前計畫時應作進一步的影像檢查。目前公認磁振造影（MRI）檢查比電腦斷層掃描（CT）檢查更能精準研判骨折型態
- B.可能合併副韌帶（collateral ligaments）、半月板（menisci）或十字韌帶（cruciate ligaments）的傷害
- C.可能造成急性肌腔室症候群（acute compartment syndrome），需密切觀察肌腔室壓力（compartment pressure）及周邊循環情形是否良好
- D.創傷後關節炎（post-traumatic arthritis）是手術後的晚期併發症（late complications）之一，可能導因於手術後關節面不平整（joint incongruity）
- 57.一位79歲女性兩星期前不慎滑倒，造成下背痛，無法起立。現在背痛已漸改善，且可用四腳拐杖輔助走路。X光檢查顯示第二腰椎壓迫性骨折（compression fracture），椎體高度喪失約20%，腰椎前凸（lordosis）仍保持，沒有椎莖破壞（pedicle destruction）。下列何者是病患現在最適當的治療？
- A.背架保護加止痛藥物保守治療
- B.經皮椎體成型手術（percutaneous vertebroplasty）治療
- C.第一腰椎至第三腰椎後位骨釘固定骨融合手術治療
- D.椎板切除（laminectomy）神經減壓，加第一腰椎至第三腰椎骨釘固定治療
- 58.有關髖關節生長性發育不良（developmental dysplasia of the hip）之敘述，下列何者錯誤？
- A.超音波檢查雖然提供更正確的診斷，但身體檢查仍是最主要的診斷方法
- B.利用 Barlow test 可檢查出可被脫位的髖關節
- C.斜頸是危險因子之一，對有斜頸的新生兒應進行篩檢
- D.Ortolani test 以內展（adduction）動作來檢查出髖關節可被脫臼出去
- 59.有關良性骨病灶影像學上之發現的敘述，下列何者正確？
- A.侵犯到脊椎椎體之嗜伊紅球形肉芽腫（eosinophilic granuloma）的X光片中，常可見到椎體扁平（vertebra plana）的變形
- B.骨樣骨瘤（osteoid osteoma）在電腦斷層檢查的中心病灶，大於2公分者居多
- C.纖維性發育不良（fibrous dysplasia）常發生在肱骨（humerus）近端，X光有類似牧羊人拐杖（shepherd's crook）的變形
- D.單純性骨囊腫（simple bone cyst）的磁振造影（MRI）檢查，幾乎都可見到流體液平面（fluid-fluid level）的影像
- 60.有一位選手接受馬拉松長距離訓練兩星期，發生右小腿疼痛，下列敘述何者錯誤？
- A.X光可能沒有異常發現
- B.骨骼同位素掃描（bone scan）可能有異常發現
- C.骨骼同位素掃描比磁振造影（MRI）的特異性（specificity）低
- D.骨骼同位素掃描常用來研判預後及骨折癒合
61. 一位媽媽在門診抱怨騎機車等紅燈時，會因拇指、食指、中指麻木而必須甩手，晚上睡覺時也會麻到醒來施予按摩，下列敘述何者正確？
- A.嚴重時會造成拇對掌肌（opponens pollicis）肌肉萎縮
- B.掌側屈腕（volar flexion of the wrist）往往會改善症狀
- C.頸椎椎間盤突出是主因
- D.一定要及早手術治療
- 62.有關兒童背痛症之敘述，下列何者錯誤？

- A. 病毒感染是經常伴隨發生的因素之一
- B. 在學齡前的兒童極為常見
- C. 當合併出現皮膚病變，如痣、異常長毛或色素沈澱時，須考慮可能有椎管閉合不全症（spinal dysraphism）
- D. 當C反應性蛋白（C-reactive protein）異常時，須考慮細菌感染、類風濕疾病與腫瘤等
63. 有關佝僂病（rickets）及骨軟化病（osteomalacia）的敘述，下列何者錯誤？
- A. 皆是生長板（growth plate）中增生區（proliferative zone）之骨礦物化（bone mineralization）失敗所導致
- B. 血清中副甲狀腺素（parathyroid hormone）及鹼性磷酸酶（alkaline phosphatase）都會升高
- C. 負荷重量的長骨之X光片影像中，皆可常見Looser氏轉型區（Looser's transformation zone）的變化
- D. 確切的診斷依據皆是骨活體組織切片
64. 治療腎臟結石時，下列何者是選擇使用體外震波碎石、輸尿管鏡或經皮穿腎取石手術的最重要因素？
- A. 體型
- B. 結石成分
- C. 結石大小及數目
- D. 結石位置
65. 有關前列腺癌之敘述，下列何者錯誤？
- A. 每年PSA升高超過0.75 ng/mL者，潛伏癌症之機率增高
- B. 經直腸超音波檢查比指診更能精確定出局部腫瘤期別
- C. 格里森分數（Gleason score）高於7分者較易發生癌症進展
- D. 腫瘤侵犯至貯精囊時屬T3a期
66. 關於testicular tumor之敘述，下列何者錯誤？
- A. 以germ cell tumor為主，約占90~95%的primary testicular tumor
- B. 隱睪症患側常見之睪丸癌為精原細胞癌（seminoma）
- C. 治療前先做切片確定診斷
- D. 多數睪丸腫瘤經淋巴轉移，且匯集至腎門附近的淋巴結
67. 大的腎臟癌施行姑息性血管栓塞所發生的症狀包括腰痛、發燒及白血球增加一般會持續幾天？
- A. 1天
- B. 3天
- C. 7天
- D. 10天
68. 下列何者不會引起膀胱逼尿肌膨脹不良（poor detrusor distensibility）？
- A. 前列腺良性肥大接受經尿道前列腺切除手術
- B. 放射治療造成detrusor fibrosis而失去膨脹能力
- C. 間質性膀胱炎（interstitial cystitis）
- D. 直腸癌接受low anterior resection手術治療
69. 排尿膀胱尿道造影檢查（voiding cystourethrography）發現病人有一側顯影劑由膀胱逆流至輸尿管和腎盂，並且有輕微的腎盂擴張，這種膀胱輸尿管尿液逆流為第幾度？
- A. 1
- B. 2

C.3

D.4

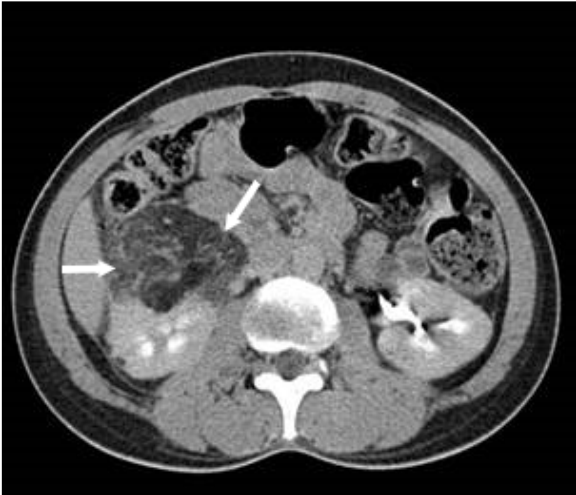70. 勃起功能障礙 (erectile dysfunction) 最常見的原因是？

- A. 精神因素 (psychogenic factor)
- B. 荷爾蒙因素 (hormonal factor)
- C. 動脈因素 (arterial factor)
- D. 混合因素 (mixed factors)

71. 30歲林先生，結婚已一年不孕。在不孕症門診發現精液量很少 (< 1 cc)，下列何者最不可能為其病因？

- A. 射精管阻塞
- B. 早洩
- C. 逆行性射精
- D. 睪固酮低下症

72. 病人主訴右側腰部悶痛，血液中白血球數目正常，超音波檢查發現右側腎臟腫塊，電腦斷層檢查如附圖，下列何種診斷最正確？

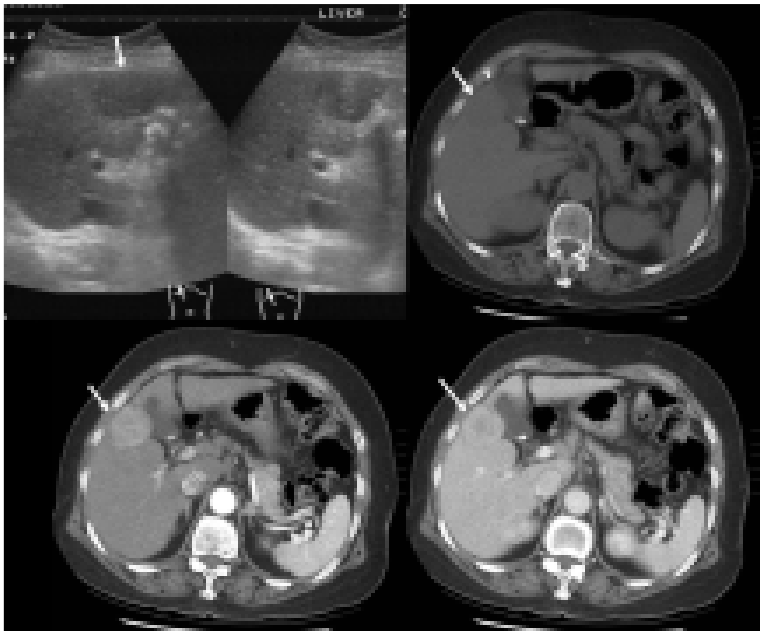


- A. renal cell carcinoma
- B. urothelial cell carcinoma
- C. renal angiomyolipoma
- D. xanthogranulomatous pyelonephritis

73. 胸降主動脈損傷，胸部X-ray影像學徵象，下列何者較少見？

- A. 主動脈邊界模糊 (blurring of the aortic contour)
- B. 氣管偏向左邊 (tracheal shift to the left)
- C. 血胸 (hemothorax)
- D. 縱隔腔寬度增加 (widening of the mediastinum)

74. 55歲男性病人在肝臟超音波追蹤時發現陰影，安排三相式 (pre-contrast, arterial phase, venous phase) 電腦斷層掃描如圖示。根據Couinaud肝臟分葉法，該病灶位置為何？



- A.S5
- B.S6
- C.S7
- D.S8

75.下列有關外傷性窒息（traumatic asphyxia）的敘述，何者錯誤？

- A.因胸部（chest）受到擠壓所致，其典型症狀有結膜下出血、頭、頸部發紺
- B.常發生在胸部遭受重物壓迫的病人
- C.其相關傷害，無需積極治療
- D.肇因於上腔靜脈壓力突然增加

76.一位28歲年輕人，胸部遭受槍擊造成血胸（hemothorax）合併休克，胸管引流出800 ml血液後，血壓恢復為116/78 mmHg，心跳96下/分鐘，幾分鐘後血壓下降為86/68 mmHg，心跳136下/分鐘，下列處置何者優先？

- A.立即氣管插管
- B.緊急開胸手術
- C.立即輸血
- D.重新評估病人

77.外傷患者發現左小腿有骨折且持續腫脹，下列臨床判斷何者錯誤？

- A.有可能發生腔室症候群（compartment syndrome）
- B.腔室症候群的典型症狀包括疼痛、腫脹、麻痺及感覺異常等
- C.疼痛腫脹是最早出現的症狀
- D.肢體遠端摸到脈搏時，表示腔室症候群還沒產生

78.醫療資源之分配，有一種評估方式是依照「調整品質後存活人年」（Quality Adjusted Life Years，簡寫QALYs）來計算。如果將一個人完全健康之存活1年定義為1QALY，則有疾病之存活1年將少於1QALY。若強調資源使用之效率，則使用同樣的醫療成本，能產生最大的QALY增加量的醫療行為，則是最有效率的醫療行為。然而，下列那些敘述是採用此種資源分配方式可能產生之倫理問題？①老年人因為存活年數較短，比較分配不到資源 ②殘障者之生活品質較不佳，可能比較分配不到資源 ③QALY的概念可以充分實現「拯救他人的義務」（duty to rescue）④注意QALY總產量，比較不注意QALY會累積在那些人身上

A.①②③

B.②③④

C.①③④

D.①②④

79.白先生是64歲的成功商人，過去樂觀開朗，社交與體能十分活躍，他太太約一年前因罹癌過世，他從此鬱鬱寡歡，與唯一的兒子媳婦同住。最近兩個月來他體重減輕，更發生血尿而前來求診。你是他的泌尿科主治醫師，因此替他安排膀胱鏡與切片門診手術，1週後的病理報告證明為膀胱癌。他與兒子一同走進診間，在支開白先生後，白先生的兒子知道病情後說：「醫師拜託不要向我爸爸宣告他得了癌症，他受不了這個打擊的。請你告訴他是膀胱發炎，多給他點希望吧！」儘管你向兒子解釋告知病情的必要，他仍堅持；你該如何處理？

A.依照兒子的要求隱瞞白先生

B.如果病人直接向你詢問，表示希望知道結果，應把病情告知他

C.病患自己發現病情惡化時告知

D.交付倫理委員會決定處理方式

80.陶先生是一位45歲的雜貨店老闆，5年前因為肝硬化接受肝臟移植，術後因為腹內膿瘍反覆的敗血性休克，在5個月前的一次休克後，陶先生因為敗血性血栓造成大腦多處栓塞性中風變成植物人。這次又因為發燒，敗血性休克，從護理之家送到急診，你是照顧他的一般外科醫師，家屬希望你盡一切努力救他，需要急救時就急救，必要時送入加護病房治療；你該如何處理最適當？

A.醫療資源有限，應避免使用在植物人身上，可請家屬帶他回家

B.當醫師判定為無效醫療時，應告知家屬你的專業決定，嘗試與家屬達成治療的共識

C.一律遵照家屬意見，收入加護病房，給予後線抗生素及升壓藥治療

D.當醫師判定為無效醫療時，應告知家屬你的專業決定，不需要與家屬討論

# 測驗題標準答案更正

考試名稱：107年第一次專門職業及技術人員高等考試醫師牙醫師藥師考試分階段考試、醫事檢驗師、醫事放射師、物理治療師、職能治療師、呼吸治療師、獸醫師考試、107年專門職業及

類科名稱：技術人員高等考試藥師考試  
醫師(二)

科目名稱：醫學(五) (包括外科、骨科、泌尿科等科目及其相關臨床實例與醫學倫理) (試題代號：3302)

題數：80題

標準答案：答案標註#者，表該題有更正答案，其更正內容詳備註。

題序	01	02	03	04	05	06	07	08	09	10	11	12	13	14	15	16	17	18	19	20
答案	D	B	D	D	D	B	A	A	D	A	B	C	A	D	A	D	B	A	C	C

題序	21	22	23	24	25	26	27	28	29	30	31	32	33	34	35	36	37	38	39	40
答案	C	A	D	D	B	C	B	B	A	C	C	A	C	B	B	B	D	#	D	A

題序	41	42	43	44	45	46	47	48	49	50	51	52	53	54	55	56	57	58	59	60
答案	C	B	C	D	B	C	C	C	C	D	D	D	B	B	A	A	A	D	A	D

題序	61	62	63	64	65	66	67	68	69	70	71	72	73	74	75	76	77	78	79	80
答案	A	B	#	C	#	C	B	A	C	D	B	C	B	A	C	D	D	D	B	B

題序																				
答案																				

備註：第38題答B、C給分，第63題答A、B給分，第65題答B、D給分。